

**REPÚBLICA DE VENEZUELA  
MINISTERIO DE EDUCACIÓN  
ACADEMIA NACIONAL DE MEDICINA**



**IMPLEMENTACIÓN DEL PROTOCOLO DE UROTOMOGRFÍA CON  
BOLO DE CONTRASTE DIVIDIDO EN PACIENTES DEL SERVICIO DE  
RADIOLOGÍA Y DIAGNÓSTICO POR IMÁGENES. HOSPITAL  
UNIVERSITARIO DR. PEDRO EMILIO CARRILLO DE VALERA. ENERO -  
OCTUBRE 2012.**

Trabajo de Incorporación como Miembro Correspondiente  
Nacional # 2

Academia Nacional de Medicina.

**Autor: Dr. José Alberto Briceño Polacre**

**Caracas, 28 de Enero de 2016**

## **INDICE GENERAL**

|   | <b>PAG.</b> |
|---|-------------|
| <b>INTRODUCCIÓN .....</b>                               | <b>1</b>    |
| <b>CAPITULO I – PLANTEAMIENTO DEL PROBLEMA.....</b>     | <b>4</b>    |
| <b>CAPITULO II – MARCO TEORICO.....</b>                 | <b>7</b>    |
| <b>CAPITULO III – MARCO METODOLOGICO.....</b>           | <b>45</b>   |
| <b>CAPITULO IV – ANALISIS DE LOS RESULTADOS.....</b>    | <b>50</b>   |
| <b>CAPITULO V – CONCLUSIONES Y RECOMENDACIONES.....</b> | <b>61</b>   |
| <b>REFERENCIAS .....</b>                                | <b>63</b>   |

# **IMPLEMENTACIÓN DEL PROTOCOLO DE UROTOMOGRFÍA CON BOLO DE CONTRASTE DIVIDIDO EN PACIENTES DEL SERVICIO DE RADIOLOGÍA Y DIAGNÓSTICO POR IMÁGENES. HOSPITAL UNIVERSITARIO DR. PEDRO EMILIO CARRILLO DE VALERA. ENERO - OCTUBRE 2012.**

Dr. José A. Briceño Polacre - Jefe del Departamento de Apoyo Diagnóstico y Servicios Auxiliares y Director del Post grado de Radiología y Diagnóstico por Imágenes del Hospital Universitario Dr. Pedro Emilio Carrillo. Valera, Estado Trujillo.

***Abstract:** Multislice computed tomography provides high spatial and temporal resolution images in addition to high quality multiplanar and three-dimensional reconstructions. As a result of this diagnostic efficacy, the Computed Tomography Urography (Uro-CT) has become the technique of choice for evaluating the urinary tract, virtually replacing the traditional urography examination.*

*The objective of this investigation is to describe the instauration of the split bolus technique and the findings as a protocol during the Urotomography (Uro/CT) at the Radiology Service of the Dr. Pedro Emilio Carrillo University Hospital, for its nature is a field descriptive investigation. The Uro-CT scanning and split bolus technique, which has the potential to yield a synchronous nephrographic and excretory phase of the urinary system, thus reducing radiation dose for patients, number of images and costs generated by MDCT urography.*

***Keywords:** Uro-CT, Split bolus, Genitourinary system, Radiation dose.*

***Resumen:** La tomografía computada multicorte permite obtener imágenes de alta resolución espacial y temporal además de reconstrucciones multiplanares y tridimensionales de gran calidad, lo que ha hecho que la Urotomografía Computada (UroTAC) se convierta en la técnica de elección para la evaluación del tracto urinario, reemplazando prácticamente a la urografía tradicional. El objetivo de esta investigación consiste en describir la aplicabilidad del protocolo y los hallazgos de la técnica de bolo dividido de contraste en la realización de la UroTAC en el Servicio de Radiología e Imágenes del Hospital Universitario “Dr. Pedro Emilio Carrillo”, por su naturaleza constituye una investigación Descriptiva de campo.*

*La variante de UroTAC con técnica de “split bolus” permite obtener simultáneamente una fase nefrográfica y excretora del sistema urinario mediante una sola adquisición, lo que disminuye la dosis de radiación al paciente, el número de imágenes y los costos de la UroTAC estándar.*

***Palabras clave:** UroTAC, Split bolus, Aparato Genitourinario, Dosis de Radiación.*

## INTRODUCCION

Existen múltiples patologías que afectan al tracto urinario, unas de las cuales son detectables durante la vida intrauterina a través del ultrasonido, otras se diagnostican en los diferentes grupos etarios, algunos como la litiasis, malformaciones congénitas, lesiones espacio-ocupantes, quistes entre otras, ameritan la utilización de diferentes modalidades de estudios que ofrezcan mayor especificidad y sensibilidad a la hora de emitir el diagnóstico y que dependiendo del mismo, faciliten la conducta terapéutica a seguir.

Los protocolos de estudio de las vías urinarias han sufrido modificaciones, conforme avanza la tecnología, hasta hace algunos años la urografía por eliminación era el estudio de elección para el diagnóstico de patologías del tracto urinario, ya que la radiología convencional era la principal herramienta de diagnóstico por imágenes, sin embargo esto cambió desde 1960 con la llegada de la tomografía computarizada o escáner, que poco a poco fue desplazándola, hasta llegar a ser hoy día el estudio de elección para el diagnóstico de estas patologías.

La tomografía computada, mide la atenuación del haz de rayos cuando pasa a través de secciones del cuerpo haciéndolo desde ciento de diferentes ángulos, para luego reconstruir la imagen en una computadora. Con este método se pueden estudiar todas las partes del cuerpo. Al principio, se combinaba el estudio de la urografía por eliminación con la tomografía computada, conocido como híbrido, para luego utilizar el término Urotomografía (UroTac), que consiste en la adquisición de imágenes a partir de protocolos específicos para las vías urinarias. Para una evaluación y estudio de las diferentes estructuras, se hace necesaria la utilización de un medio de contraste, que a través del realce que produce, permite establecer diferencias entre estructuras normales y patológicas.

Los medios de contraste son sustancias que una vez introducidas en el organismo aumenta la diferencia de absorción de radiación entre órganos. Los hay radiolúcidos y radiopacos, de estos últimos, los medios de contraste iodados, deben tener una concentración adecuada de yodo y además, ser iso osmolares con respecto al plasma, para así, disminuir los efectos adversos. Se considera hoy día que una UroTac es completa cuando se realiza con contraste iodado endovenoso. Existen varios protocolos para la administración del medio de contraste, como administración de bolo simple, doble bolo (Split bolus) y hasta un triple bolo, cuyos parámetros en cuanto a la cantidad, tiempo entre un bolo y otro y tiempo entre la administración del contraste y la adquisición de la imagen, es individual para cada Centro Diagnóstico.

En este sentido, el presente trabajo, tuvo como objetivo fundamental describir la aplicabilidad del protocolo o técnica de bolo dividido de contraste (Split bolus) en la realización de la Urotomografía en los pacientes que acuden al Servicio de Radiología e Imágenes del Hospital Universitario Dr. Pedro E. Carrillo. Para ello está estructurado por los siguientes capítulos:

Capítulo I. contiene el planteamiento del problema, en el cual se formulan las interrogantes de la investigación, los objetivos, la justificación del estudio y la delimitación.

Capítulo II. Lo conforma el marco referencial donde se plantea los aspectos relacionados con los antecedentes, las bases teóricas.

Capítulo III. Describe el marco metodológico, conformado por el tipo y diseño de la investigación, población y muestra, técnicas de recolección de datos, población, análisis estadístico, materiales y procedimiento, criterios de inclusión y exclusión, procedimiento, instrumento para recolectar la información.

Capítulo IV incluye el análisis e interpretación de los resultados.

Capítulo V conclusiones y recomendaciones.

Por último se indican las referencias que sustentan la presente investigación.

## **CAPITULO I**

### **El Problema**

#### **PLANTEAMIENTO DEL PROBLEMA**

En las últimas décadas, gracias a la evolución de la Tomografía Computarizada (TC), se han desarrollado nuevos protocolos y técnicas para valorar las vías urinarias, así se ha creado el termino Urotomografía (UT) como un estudio realizado con tomógrafo computado, cuya finalidad fundamental es la evaluación integral de la patología urinaria<sup>(1)</sup>.

Actualmente, los tomógrafos computados multicortes (TCMC) permiten obtener imágenes de alta resolución espacial y temporal, que sumado a las reconstrucciones multiplanares y tridimensionales de gran calidad han hecho que la Urografía por Tomografía Computada (UroTac) se convierta en la técnica de elección en la evaluación del tracto urinario, reemplazando prácticamente a la Urografía tradicional<sup>(2)</sup>.

En vista de la diversidad de protocolos y técnicas propuestos para la realización de la Urotomografía (UT) en los últimos años, en el 2007, en el Congreso Europeo de Radiología (Viena, Austria), se creó un grupo de trabajo de la Sociedad Europea de Urorradiología (ESUR CTU Working Group) con el fin de unificar conceptos. Este grupo define unas características básicas que debe tener la Urotomografía (UT): un examen diagnóstico optimizado para la evaluación de los riñones, uréteres y la vejiga. Un estudio realizado con tomografía de multidetectores (multicorte) con imágenes de alta resolución espacial (cortes finos/baja colimación). La administración intravenosa de medio de contraste y la inclusión de una fase de excreción, indispensable para evaluar el urotelio<sup>(1)</sup>.

Así la UroTac permite la evaluación completa del tracto urinario (sistema colector, uréteres y vejiga) teniendo como principal objetivo la detección del cáncer de urotelio, también es útil en la visualización de litiasis urinaria, tumores renales, evaluación de lesiones traumáticas, infecciones y malformaciones congénitas, permitiendo además evaluar el resto del abdomen y pelvis lo que es útil en la etapificación de pacientes con neoplasias del tracto urinario y en el diagnóstico de patología extrauterina <sup>(2)</sup>.

Debido a la limitada información disponible a escala nacional y local sobre estudios realizados con el uso de la Urotomografía como método diagnóstico para el estudio de las vías urinarias. Se genera la siguiente interrogante ¿Cuál es la posibilidad de aplicar el protocolo de Urotomografía con la técnica del bolo dividido de contraste en pacientes del servicio de Radiología e Imágenes del Hospital Universitario Dr. Pedro E. Carrillo?

La interrogante antes planteada da origen a la formulación de los siguientes  
Objetivos de la Investigación:

### **Objetivos de la Investigación**

#### **Objetivo General**

“Describir la aplicabilidad del protocolo o técnica de bolo dividido de contraste (Split bolus) en la realización de la Urotomografía en los pacientes que acuden al Servicio de Radiología e Imágenes del Hospital Universitario Dr. Pedro E. Carrillo”.

#### **Objetivos Específicos**

- 1.-Aplicar la técnica del bolo dividido de contraste en la realización de la Urotomografía.
- 2.-Evaluar la fase nefrográfica y de eliminación utilizando un solo barrido tomográfico en los pacientes sometidos a la técnica del bolo dividido de contraste.
- 3.-Comprobar la efectividad de la técnica de bolo dividido de contraste en la detección de patologías del sistema urinario.

#### **Justificación de la Investigación**

El hecho de llevar a la práctica este protocolo que está orientado a la aplicación de la técnica de bolo dividido de contraste (Split bolus) en la realización de la Urotomografía, justifica la relevancia del este trabajo, toda vez que, la aplicación del mismo lograría la disminución de la dosis de radiación y a la vez permitiría evaluar las diferentes patologías del tracto urinario tan solo con dos barridos tomográficos. Dada la importancia y la vigencia del tema, el siguiente trabajo se justifica desde los siguientes puntos de vista, desde el práctico puesto que permite al médico disminuir la dosis de radiación en los pacientes incluidos dentro del protocolo, así, como también disminuir el costo del material radiográfico y a la vez obtener mayor información de las diferentes patologías del sistema urinario, desde el

punto de vista metodológico y científico es relevante ya que servirá de antecedente para otras investigaciones que tengan la misma finalidad.

### **Delimitación de la Investigación:**

Esta investigación se realizará con pacientes que acudan al servicio de Radiología e Imágenes del Hospital Universitario “Dr. Pedro Emilio Carrillo” ubicado en la parroquia Mercedes Díaz del Municipio Valera del Estado Trujillo.

## **CAPITULO II**

### **MARCO TEÓRICO**

#### **Antecedentes de la Investigación**

La tomografía computada Multicorte permite obtener imágenes de alta resolución espacial y temporal además de reconstrucciones multiplanares y tridimensionales de gran calidad, lo que ha hecho que la Urografía por Tomografía Computada (UroTac) se convierta en la técnica de elección para la evaluación del tracto urinario, reemplazando prácticamente a la urografía tradicional. Revisaron en el Hospital Padre Hurtado su experiencia con UroTac y técnica de “split bolus” que permite obtener simultáneamente una fase nefrográfica y excretora del sistema urinario mediante una sola adquisición, lo que disminuye la dosis de radiación al paciente, el número de imágenes y los costos de la UroTac estándar. Presentaron una serie de 31 pacientes estudiados, describiendo la técnica y los principales hallazgos obtenidos en ellos <sup>(2)</sup>.

Con el desarrollo de la tomografía de múltiples detectores (multicorte), la evaluación de los pacientes con patología de las vías urinarias ha cambiado rápidamente en la última década. La motivación para la realización de la urotomografía (UT) fue el deseo de crear un examen diagnóstico integral que permita evaluar en conjunto las alteraciones de los riñones y de las vías urinarias, como presencia de masas renales, urolitiasis y patologías del urotelio del sistema colector, de los uréteres y de la vejiga. En algunos centros médicos la urotomografía se ha convertido en un examen de primera línea en los pacientes con hematuria. Los objetivos de este artículo son, primero, revisar los dos abordajes principales de la urotomografía (UT híbrida y UT no combinada), segundo describir el protocolo que se usa en el Centro

Avanzado de Diagnóstico Médico (CediMed), de Medellín, Colombia y por último describir los diferentes protocolos de urotomografía administrando el medio de contraste intravenoso con bolo único o dividido y las indicaciones clínicas para cada uno de ellos <sup>(2)</sup>.

En otro escenario de forma multimodal evaluaron retrospectivamente entre 2003 y 2008, 128 pacientes con anomalías congénitas del tracto urinario. Se incluyeron estudios prenatales. Los pacientes fueron estudiados con ecografía, cistouretrografía miccional (CUM), Uroresonancia (UroRM) y Urotomografía (UroTC). El equipo utilizado para realizar las UroRM fue el Resonador de 1.5 Tesla,

obteniéndose secuencias axiales ponderadas en T1 y T2 a nivel renal y vesical. Para efectuar las UroTac el equipo que se utilizó fue el Tomógrafo Multislice (TCMD) de 64 canales. Se concluyó que la UroTC y Uro RM son estudios muy valiosos porque ofrecen alta calidad de imágenes en todos los planos ortogonales y en sus reconstrucciones subsiguientes; permitiendo así, adicionar especificidad diagnóstica a la información brindada por los métodos convencionales <sup>(3)</sup>.

En estudio donde se presentó la experiencia inicial con la realización de urotomografía de 64 cortes (UroTC 64) en el estudio de la patología urológica. Analizaron de manera retrospectiva 60 estudios de UroTC 64 cortes realizados entre junio de 2006 y septiembre de 2007, los cuales fueron escogidos de manera aleatoria. La rapidez con la que se realiza el estudio lo hace de elección en pacientes inestables, pacientes con urgencias quirúrgicas y en pacientes en edad pediátrica <sup>(4)</sup>.

En trabajo titulado “Urografía por tomografía computarizada multidetector como la modalidad primaria de imagen para detectar neoplasias del tracto urinario en pacientes con hematuria asintomática”, el objetivo fue determinar si la urografía por tomografía computarizada multidetector tiene sensibilidad y especificidad para detectar neoplasias del tracto urinario cuando se usa como modalidad primaria de imagen para evaluar pacientes con hematuria.

Un análisis retrospectivo de los registros radiológicos, urológicos y patológicos de 468 pacientes sin antecedentes de neoplasias urinarias que presentaban hematuria. Todos los pacientes fueron sometidos a urografía por tomografía computarizada multidetector y la evaluación urológica completa, incluyendo cistoscopia. Uroanálisis y citología fueron hechas en 350 y 318 de los 468 pacientes, respectivamente. Los resultados fueron un total de 50 neoplasias urinarias fueron diagnosticadas en 468 pacientes. La urografía por tomografía computarizada multidetector detectó 32 de 50 neoplasias para una sensibilidad del 64%, especificidad del 98%, valor predictivo positivo de 76% y valor predictivo negativo del 98%. Se concluyó que la urografía por tomografía computarizada Multicorte es relativamente sensible y altamente específica para detectar neoplasias urinarias. Esta puede servir como modalidad de imagen primaria para evaluar hematuria. La urografía por tomografía computarizada multidetector no elimina el papel de la cistoscopia en la evaluación de la hematuria <sup>(5)</sup>.

La Urotomografía es una de las muchas modalidades de imagen usadas para evaluar el tracto urinario. Su uso se ha extendido más durante la década pasada debido a la accesibilidad a la tomografía multidetector. Además, la Urotomografía fácilmente puede proporcionar una evaluación completa del sistema urinario para detectar cálculos renales, masas renales y anormalidades uroteliales <sup>(6)</sup>.

La hematuria puede ser bien evaluada con Tomografía Computarizada combinando fase no contrastada, contrastada y de excreción. Anteriormente la Urografía Excretora era el método diagnóstico de imagen de elección para la valoración de las vías urinarias; sin embargo, presenta limitaciones, por lo que métodos diagnósticos de imagen complementarios son requeridos <sup>(7)</sup>.

La urotomografía con reconstrucción 3D puede representar con exactitud los resultados post operativos tanto normales como anormales en pacientes con



derivaciones urinarias. Agregando radiología digital con tomografía puede mejorar la visualización del sistema colector del tracto urinario <sup>(8)</sup>.

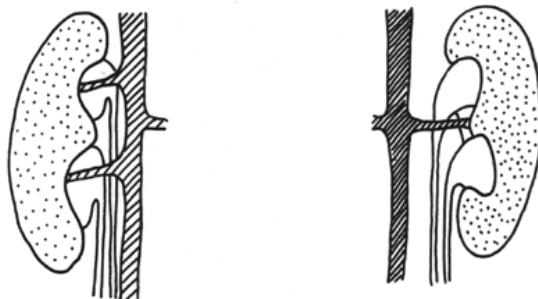
### **Bases teóricas**

Con la finalidad de conferir a la investigación un basamento teórico del protocolo de Urotomografía (UroTac) con bolo dividido de contraste, se desarrolla lo siguiente:

### **Patologías del tracto urinario**

Dentro de las patologías del tracto urinario las malformaciones congénitas representan del 30 al 50% del total de las malformaciones fetales y se observan en el 0,1 al 1% de todas las gestaciones. La mayoría de las anomalías congénitas son diagnosticadas intraútero o durante la primera infancia. Sin embargo, es importante el reconocimiento de las mismas en adultos ya que su detección puede tener implicaciones terapéuticas significativas <sup>(3)</sup>.

En el grupo de las anomalías existen: Anomalías de número, este grupo comprende: Agenesia renal, que puede ser Unilateral, la cual representa 1/1000 de cada nacido vivo. Con frecuencia presenta malformaciones genitales asociadas, el diagnóstico es difícil, ya que no se sospecha. Bilateral: 1 de c/3000 nacimientos, es incompatible con la vida. Por otra parte está el riñón supernumerario es un hallazgo muy raro <sup>(9)</sup>.



Riñón doble

Anomalías de forma o de fusión, se encuentran persistencia de lobulación fetal es asintomático y riñones fusionados, a este grupo pertenecen: Riñón en herradura: tipo común de ectopia renal que constituye la anomalía de fusión renal más corriente. Aproximadamente 1 de cada 400-800 personas, cuando los polos de los riñones, (habitualmente los inferiores) se fusionan a través de un istmo. Riñón en torta, cuando ambos riñones están fusionados en la línea media, a través de sus bordes mediales <sup>(10)</sup>.

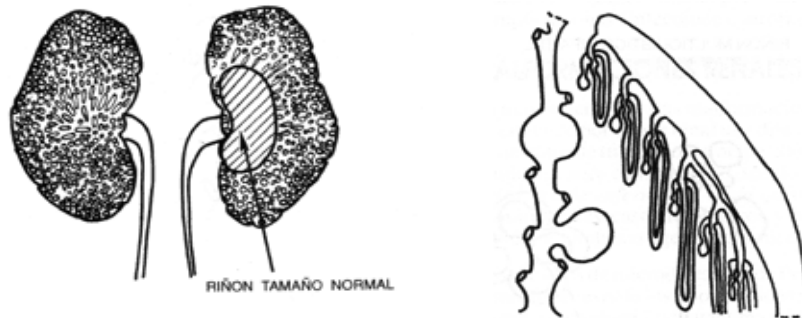
Anomalías de posición se encuentran: Ectopia renal, que se refiere a la localización anómala del riñón en el espacio retroperitoneal y representa un fallo en el desarrollo embriológico normal del sistema genitourinario en que los riñones ascienden hasta ocupar su localización normal en el retroperitoneo, es una entidad rara. Se describen dos tipos ectopia renal cruzada cuando el riñón se encuentra fuera de su celda, en el lado opuesto, puede asociarse con fusión es decir, que uno de los dos riñones cruce la línea media o que ambos se aproximen lo suficiente como para

fusionarse. La incidencia de ectopia renal cruzada se estima en un caso de cada 700-1.000 nacimientos. El otro tipo se refiere a la ectopia simple, el riñón esta fuera de su celda, pero, conserva su lado, pudiéndose ubicar a nivel torácico, iliaca o pelviana. Se debe hacer el diferenciación con la ptosis renal, en donde el riñón se encuentra descendido por una pérdida de los soportes anatómicos del mismo y en ocasiones por aumento de la longitud de los vasos renales, en estos casos la longitud del uréter y de los vasos que lo irrigan son de características normales <sup>(11)</sup> .

Otra entidad que se ubica en este grupo es la malrotación renal, normalmente el riñón en su ascenso rota 90° hacia la línea media, cuando esto no ocurre se habla de malrotación, que puede ser: incompleta, la rotación es menor de 90° y la pelvis se ubica anteriormente. Sobre rotación cuando es mayor de 90°, la pelvis renal se ubica posteriormente. Rotación inversa u opuesta, pelvis renal orientada lateralmente. Anomalías de tamaño y/o volumen, a este grupo pertenecen: hipoplasia renal, se refiere al desarrollo incompleto del riñón que no logra el tamaño del adulto, puede ser simple (uni o bilateral) no suele acompañarse de hipertensión

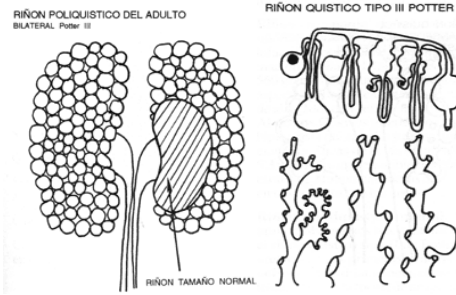
arterial ni insuficiencia renal. Segmentaria, la hipoplasia está limitada a un polo, se acompaña de hipertensión arterial<sup>(11)</sup>.

Anomalías de estructura: la mayor parte de estas malformaciones se caracteriza por la presencia de quistes. Se entiende por quiste renal una dilatación, cerrada o comunicada, de un segmento de nefrón o de túbulo colector. Cuando se trata de tres o más quistes se habla de riñón quístico o de enfermedad renal quística. La enfermedad renal quística puede ser adquirida: hay casos idiopáticos y otros en que los quistes son inducidos por la acción de drogas o agentes químicos. Los estudios de micro disección de Potter y colaboradores han contribuido a aclarar la morfogénesis de los tipos clásicos de riñón quístico malformativo según el sitio en que se produce la dilatación quística. Así, en el tipo I de Potter los quistes se forman en los túbulos colectores; en el tipo II se trata de terminaciones ciegas quísticas del brote ureteral, en el tipo III las dilataciones quísticas se producen en cualquier parte del nefrón y en túbulos colectores y en el tipo IV se trata una transformación quística de los nefrones subcapsulares y segmento inicial de sus túbulos colectores (9). El citado autor las agrupó: Enfermedad renal poliquística o riñón poliquístico infantil (tipo I de Potter), es bilateral, los riñones conservan la forma, las nefronas son normales y están comprimidas por las dilataciones quísticas que corresponden a hiperplasia del epitelio de los túbulos colectores. Incompatible con la vida.

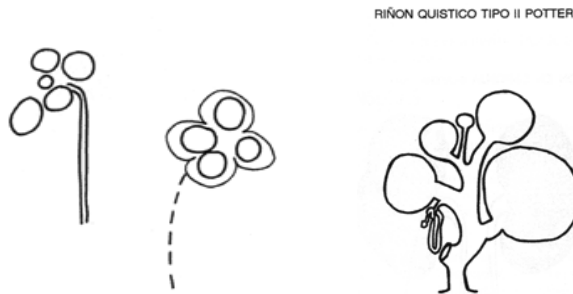


#### Riñón poliquístico infantil (Potter I)

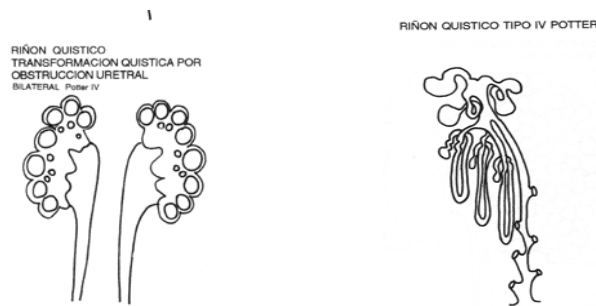
Enfermedad renal poliquística del adulto (tipo III de Potter), una de las más frecuentes autosómica dominante, detectable a partir de los 15 y 16 años, debutando clínicamente a los 40 años. Los riñones están ocupados por multitud de quistes de diferentes tamaños, entre 0,5 a 2 cm., generalmente bilateral.



Displasia multiquística renal (tipo II de Potter), congénita, no hereditaria, poco frecuente, aparece en la infancia, causa más frecuente de masas palpables en el recién nacido, pueden ser uni o bilateral, total o segmentaria, es la displasia renal más frecuente, cuando es total, el riñón se encuentra sustituido por quistes (aspecto en racimo de uvas). Suele faltar la pelvis renal y si está, es atrésica, igual el uréter y el pedículo vascular, no se produce orina. Puede acompañarse de anomalías del otro riñón, se asocian malformaciones cardiovasculares, del SNC o gastrointestinales, si es bilateral es incompatible con la vida.



Transformación quística renal y obstrucción uretral (tipo IV de Potter), la transformación quística afecta a los nefrones menos desarrollados, los subcapsulares y a los segmentos iniciales de sus túbulos colectores. Se debe a hipertensión urinaria, que se acentúa a medida que aumenta la producción de orina, lo que condiciona atrofia del tejido renal entre los quistes.



### Malformaciones del tracto urinario superior:

Malformaciones calicilares, en este grupo se encuentra, los divertículos calicilares, que es una cavidad redondeada situada dentro del parénquima renal generalmente en el polo superior tapizada por urotelio y que desemboca a través de un estrecho conducto en el cáliz, generalmente son asintomáticas, pero pueden ser la causa de infecciones urinarias y de la formación de cálculos. Megacaliosis, consiste en la dilatación afacetada “en mosaico romano” de todos los cálices, con normalidad de los infundíbulos y la pelvis; se cree que es debida a la ausencia congénita de parte de las pirámides de Malpigi, no hay proceso obstructivo causante de esta malformación. Estenosis infundibular provoca la dilatación de los cálices renales por obstrucción de los infundíbulos, tiene una variante que es la estenosis infundíbulo-pélvica lo que provoca dilatación de los cálices renales con la consiguiente atrofia del parénquima renal suprayacente <sup>(12)</sup>.

### Malformaciones de la pelvis renal:

Hidronefrosis congénita por estenosis de la unión pieloureteral: más frecuente del lado izquierdo, sexo masculino, bilateral en el 10% de los casos, se acompaña de riñón multiquístico contralateral. Existen dos tipos la que se detecta prenatalmente mediante ultrasonografía y la diagnosticada en la niñez. Duplicación piélica (pelvis bífida), se observa en el 10% de la población, más frecuente en el sexo femenino, algunos la consideran como variante anatómica. Cuando hay una trifurcación o más divisiones se denominan pelvis trífida o multífidas <sup>(12)</sup>.



### Malformaciones del uréter:

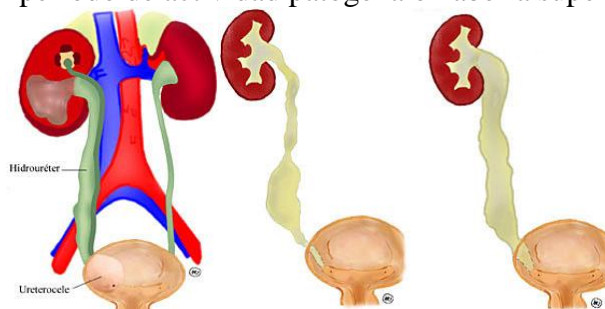
Duplicación: es la más frecuente (0,8%), en casos muy infrecuentes puede haber tres y cuatro uréteres para el mismo riñón. Puede ser: Incompleta, generalmente asintomática, hallazgo casual, muy pocas veces puede provocar crisis de dolor o infecciones urinarias, cuando existe un componente obstructivo, orgánico o funcional en el punto donde confluyen los dos uréteres, en este casos los dos uréteres se unen en forma de “Y” antes de llegar a la vejiga y desembocan en ella por un orificio único. Completa, existen dos uréteres totalmente separados que drenan el mismo riñón por meatos vesicales distintos. El uréter que drena el hemi-riñón superior desemboca más abajo en relación al que drena el hemi-riñón inferior, que desemboca cranealmente (regla de Weigert-Meyer). Duplicación pieloureteral completa: es más frecuente que la incompleta. En un 25% de los casos es bilateral. Puede no presentar ninguna patología asociada y representar un hallazgo casual <sup>(12)</sup>.





Abocamiento ectopico del riñón: malformación moderadamente frecuente. Por persistencia de larga duración de la unión del muñón ureteral con el conducto de Wolf. Así, se el uréter es arrastrado por él, desembocará en las estructuras que se originarán a partir del conducto de Wolf y seno urogenital que en las mujeres serán el trigono, cuello vesical, uretra, la vagina y el útero, y en el varon: trigono, cuello vesical, uretra posterior (hasta veru montanum). Más frecuente en mujeres y en riñón doble, puede ser bilateral y asociarse a ureterocele contralateral <sup>(12)</sup>.

Ureterocele: es la dilatación quística del ureter intravesical. Incidencia 1/4000 NV, un poco más frecuente que el uréter ectópico, puede presentarse en riñón doble o simple; más frecuente en sexo femenino y en riñón doble, el tamaño puede oscilar desde milímetros hasta centímetros y por su situación se divide en intravesical y extravesical, según su base de implantación este dentro de la vejiga o se prolongue mas allá del cuello vesical. Megaureter congénito, se refiere a la ureterohidronefrosis uni o bilateral que se presenta congénitamente y está provocada por la malformación obstructiva, localizada en el segmento yuxtavesical del uréter; puede ser orgánica o funcional y estar en período de actividad patógena o haberla superado <sup>(11)</sup>.

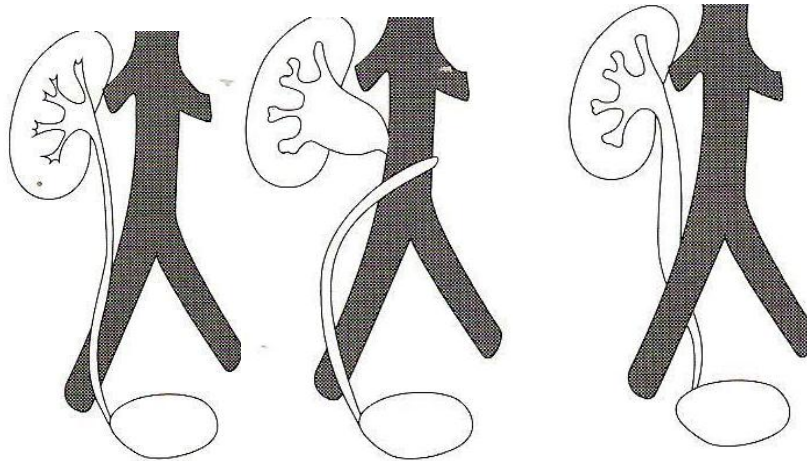


URETEROCELE

MEGAURETER CONGENITO

Uréter retrocavo, es una malformación muy rara, en la que el uréter lumbar derecho se desvía medialmente, pasa por detrás de la vena cava y emerge para cruzar

la cara anterior de la cava y reemprender su trayecto normal hacia la vejiga. Más frecuente en varones, es una malformación más vascular que ureteral, se asocia en ocasiones a riñón en herradura; provoca obstrucción del uréter y la consiguiente ureterohidronefrosis supraestenótica. Válvulas ureterales, malformación obstructiva, se trata de repliegues mucosos con soporte muscular y que obstruye el flujo ureteral, más frecuente en el uréter medio. El ureter retro iliaco, cuando este se localiza posterior a la vena iliaca. <sup>(11)</sup>.



URETER NORMAL

URETER RETROCAVO

URETER RETROILIACO

**Nefropatía Quística:** Los quistes renales simples surgen en la corteza. Las características diagnósticas de los quistes por tomografía son: forma lisa y redondeada, contenido líquido de atenuación del agua homogénea, interfaz lisa y bien delimitada con el parénquima renal adyacente y pared quística imperceptible. A veces un fino anillo de parénquima renal puede rodear el quiste en la TC sobre todo los polares. Deben presentar una atenuación homogénea similar al agua, no debe exceder las 20 UH, no deben tener un gran realce tras la administración del contraste (< 10 UH). Pueden ser únicos o múltiples y pueden aparecer en cualquier parte del riñón. Tienden a aumentar en tamaño y número con la edad. Son asintomáticos, pero pueden causar hematuria y si son grandes provocar efecto de tumor compresivo <sup>(13)</sup>.

Los tumores quísticos complejos o complicados, la mayoría son benignos sin consecuencias clínicas. Un quiste simple puede complicarse debido a una hemorragia, infección u otras afecciones que engruesan la pared parcial o totalmente, y pueden aumentar la atenuación del contenido. Puede producirse calcificación de la pared o un tabique. Los quistes hiperdensos tienen un valor de atenuación superior al del parénquima habitualmente de entre 40 y 90 UH. En las lesiones quísticas pueden detectarse algunos signos que aumenten el grado de sospecha de carcinoma, tales como, engrosamiento o irregularidad de la pared, la heterogeneidad del contenido, naturaleza multilocular o la presencia de tabiques, signos que se pueden encontrar en



quistes benignos pero también en neoplasias renales quísticas como el carcinoma de células renales, el tumor de Wilms y otros <sup>(13)</sup>.

Bosniak elaboró una clasificación de los tumores quísticos renales que ha servido para dilucidar el riesgo de cáncer y que se utiliza en el tratamiento de lesiones quísticas complejas, se basa sobre todo en los signos tomográficos pero incluye también información obtenida por ecografía, RM y estudios de seguimiento, la clasificación comprende: Categoría I: quiste benigno simple, pared imperceptible, sin tabiques, calcificaciones, ni realce. Categoría II: quiste benigno complicado: Hemorragia o infección intraquistica, tabiques finos, calcificación fina de la pared, quiste bien delimitado menor de 3 cm, sin realce. Categoría IIF: seguimiento. Mayor número de tabiques, realce mínimo de los tabiques y/o de la pared del quiste, calcificación gruesa o nodular sin realce, lesiones de 3 o más cm., intrarrenal sin realce y alta atenuación, tomografía control a los 6 meses y al año. Categoría III: lesiones quísticas indeterminadas: Pared engrosada, nodularidad y tabiques con realce, calcificaciones, pueden ser lesiones benignas y/o malignas, amerita exploración quirúrgica. Categoría IV: tumor quístico maligno: Hallazgos de categoría III más componente de tejido blando que realzan adyacentes o dentro de la pared de la lesión quística <sup>(14)</sup>.

Quistes parapelvicos, los quiste no corticales se producen en localización adyacente al parénquima renal. Se cree que la mayoría de los quistes detectados en la región del hilio renal tienen un origen linfático, pueden ser únicos, generalmente múltiples. Suele reemplazar la grasa del seno renal y desplazar o comprimir las estructuras adyacentes, incluido parénquima renal, pelvis y los vasos hiliares. No presentan realce ni comunicación con los túbulos colectores luego de la administración del contraste. En la Tomografía sin contraste, RM o la ecografía pueden tener aspecto de hidronefrosis, cuando se aplica contraste se observan los cálices menores llenos de contraste, borrados o comprimidos por los quistes. No revisten importancia clínica a menos que adquieran un mayor tamaño y provoquen una uropatía obstructiva <sup>(13)</sup>.

#### Lesiones renales benignas

Oncocitoma: tumor benigno, sólido. Tamaño variable, cualquier edad, más frecuente en el hombre. Asintomático (80%), pueden presentar hematuria, dolor o masa palpable. Tomográficamente son tumores sólidos, bordes bien definidos, levemente hipodensos en relación con el resto del parénquima renal, presentan realce homogéneo tras la administración del contraste intravenoso, algunos presentan una cicatriz central de atenuación baja de apariencia ramificada. No existen signos específicos de tomografía para distinguir un oncocitoma de un carcinoma de células renales <sup>(14)</sup>.

tuberosa. Los hallazgos tomográficos: suelen ser de atenuación baja, con valores de la grasa (-10 UH), presencia de grasa macroscópica intercalada con componentes sólidos <sup>(14)</sup>.

Cancer Renal: Los síntomas y signos más comunes del cáncer renal son hematuria, adelgazamiento y dolor de costado. Entre los signos tomográficos del carcinoma de células de transición esta el defecto de relleno isodenso en los túbulos colectores. En la fase basal la lesión puede ser ligeramente hiperdensa respecto a los tejidos circundantes. El tumor es menos denso que los cálculos, con escaso realce tras la administración del contraste aunque este pequeño realce puede contribuir a diferenciar un carcinoma de células de transición de un coágulo o un cálculo hipodenso <sup>(13)</sup>.

Carcinoma de células renales (CCR): Es el cáncer renal primario más frecuente en los adultos, sexo masculino y patológicamente pertenecen al adenocarcinoma. Generalmente es sólido, algunos de detección accidental (los quísticos), cuando son sintomáticos los principales síntomas son dolor, hematuria, adelgazamiento o distensión abdominal. Dentro de los hallazgos tomográficos tenemos: tumor renal focal centrado en la corteza, de 15 a 20 UH, distorsiona el contorno renal, tamaño variable, con calcificaciones en un 25%. Estadificación del carcinoma de células renales: va a depender del tamaño de la lesión, su extensión más allá de los bordes del riñón y de la invasión de la grasa perirrenal. Estadío I no va mas allá de la cápsula renal, miden entre 3 y 7 cm; estadío II no sobrepasan la fascia de Gerota, mayores de 7 cm; estadío III hay invasión de las venas renal y cava inferior, afectación suprarrenal o la adenopatía regional; estadío IV hay metástasis a distancia o diseminación a órganos adyacentes <sup>(13)</sup>.

Carcinoma de células transicionales: segunda neoplasia renal más habitual en adultos, representa la mayoría de los tumores uroteliales. Localización en orden de frecuencia: vejiga, uréter y pelvis renal. El siguiente en frecuencia es el carcinoma de células escamosas asociado a inflamación, nefrolitiasis y leucoplaquia, es agresivo pudiendo presentarse como tumor infiltrante, engrosamiento de la pared pélvica renal, o defecto de relleno en el sistema colector; los adenocarcinomas representan solo el 1% de los cánceres uroteliales se asocian con uretritis glandular e inflamación crónica. Mas frecuente en hombres, generalmente presentan hematuria. Los hallazgos tomográficos pueden ser de tres tipos: lesión hipodensa en túbulos colectores renales, con atenuación de tejidos blandos (- 40 UH), realce entre 10 y 50 UH, inferior al del parénquima renal de modo que aparece hipodensa en comparación con el riñón, la localización en el riñón es más central dado su origen urotelial, las calcificaciones son punteadas, puede presentar necrosis central, bilateral en el 2%, no suele afectar la vena renal. Otra forma de presentación como tumor infiltrante agresivo, puede ser necrótico y de gran tamaño, con bordes mal definidos, realce bajo anómalo, heterogéneo que altera el realce normal del parénquima en la fase nefrográfica. Se origina en región central del riñón, no hay alteración del contorno renal y por último se puede ver como engrosamiento del urotelio de los túbulos colectores o de la pared ureteral, simétrico o excentrico <sup>(13)</sup>.

Linfoma renal, se asocia con adenopatía o afectación de otros órganos (hígado, tubo digestivo), asintomático, puede ser una hallazgo casual, Hallazgos tomográficos:

múltiples lesiones focales (más habitual), como tumor de parénquima renal solitario focal, sin contraste se presentan con atenuación similar o ligeramente distinta a la del parénquima renal, con realce menor que éste tras la administración del contraste, las lesiones pequeños son homogéneas las grandes son heterogéneas con necrosis, las calcificaciones son raras. Otra forma de afectación consiste en un revestimiento perirrenal de tejido blando alrededor del riñón sin lesión focal parenquimatosa, presenta atenuación baja e invade parénquima directamente. Otra forma menos común es la afectación infiltrante difusa del riñón, pudiéndose dar una hipertrofia renal difusa por tumor infiltrante de baja atenuación que dilata uniformemente al riñón con o sin lesión exofítica focal <sup>(13)</sup>.

Metástasis: se dan en el 10 al 20%, detectandose cuando hay otras metástasis, dependiendo del tipo de tumor. Exceptuando casos de linfomas y leucemias las metástasis renales provienen de primarios en pulmón, colon, mama, carcinomas de testículo, ovario y menos frecuente el melanoma. Hallazgo tomográfico como pequeños tumores renales multifocales, bilaterales, hipodensos, entre 20 y 40 UH sin contraste con realce mínimo entre 5 y 15 UH posterior a la administración del contraste. Las lesiones extensas se asocian a MT de mama, pulmón y colon. Cuando la metástasis es aislada debe hacerse el diagnóstico diferencial con el carcinoma de células renales ya que tienen un comportamiento tomográfico similar, sin embargo este último presenta mayor grado de necrosis, hiperrealce y trombosis de la vena renal, los márgenes están mejor definidos <sup>(13)</sup>.

Tumor de Wilms: habitual en la población pediátrica, niños entre 3 y 4 años, se presenta en forma de masas abdominal palpable. Tomográficamente aparece como un tumor renal focal sólido, aspecto semejante al carcinoma de células renales, realce heterogéneo, con áreas de cambios quísticos o necrosis. Puede darse extensión perirrenal y adenopatía metastásica con invasión vascular. A diferencia de los neuroblastomas no recubre la aorta. Las calcificaciones son raras. Las metástasis pueden afectar más a los pulmones <sup>(13)</sup>.

Infecciones Renales: Infección Aguda la tomografía puede ser útil en caso de infecciones recurrentes para detectar factores anatómicos como cálculos, obstrucción, anomalías congénitas y divertículos en la vejiga o el uréter. Dentro de los hallazgos tomográficos tenemos: inflamación renal con hipertrófia del riñón afectado. Hipoatenuación focal y efecto de masa tumoral. A nivel del parénquima sin contraste, se observan áreas redondas o cuneiforme de atenuación normal, reducida (por edema o necrosis) o aumentada (hemorragia). Post contraste tienen menor atenuación que el parénquima normal. Un signo frecuente en las infecciones agudas es el engrosamiento de la fascia renal y de los tabiques en el espacio perirrenal debidos a hiperemia y edema inflamatorio <sup>(14)</sup>.

Abscesos Renales: es una cavidad necrótica y desvascularizada, a menudo llena de pus, se puede presentar como una infección aguda, paciente puede estar afebril, uroanálisis normal, cultivo positivo en una cuarta parte de los pacientes; deben distinguirse tanto de la pielonefritis aguda como de los tumores renales. Hallazgos

tomográficos: puede presentarse como hipertrofia renal total, como masa focal. Son normales los cambios inflamatorios del espacio perirrenal o engrosamiento de la fascia de Gerota, sin contraste se observa area focal de baja atenuación, sin realce en el centro de la lesión. Puede observarse revestimiento grueso, ligeramente irregular y mal definido del tejido realzado alrededor de la cavidad del absceso con tabiques en su interior, la presencia de aire es patognomónico de los abscesos. En casos que sean perirrenales, tomográficamente se caracterizan por una acumulación de líquido diferenciado y localizada en el espacio perirrenal con anillo de realce, pueden estar adyacentes a un absceso del parénquima y contener aire <sup>(14)</sup>.

Infección Renal Crónica: tomográficamente se observa como una cicatriz parenquimatosa focal superpuesta a un cáliz despuntado. Dentro de este grupo tenemos: pielonefritis xantogranulomatosa, tomográficamente se asocia con: a.- cálculo central de gran tamaño a menudo coraliforme, b.- hipertrofia del riñón o un segmento, c.- excreción escasa o inexistente del contraste a los túbulos colectores y d.- múltiples masas focales de baja atenuación (entre -10 y +30 UH), que corresponden a cálices dilatados llenos de residuos. Las acumulaciones en si no realzan y no hay excreción de contraste, pero los bordes presentan realce por hipervascularidad inflamatoria <sup>(14)</sup>.

Obstrucción Urinaria: La tomografía y la ecografía son técnicas muy utiles para detectar obstrucciones, son capaces de generar imágenes de los riñones en cualquier estado funcional ya que ésta no depende de la excreción del contraste. Además el aire o las estructuras óseas no impiden la visualización por tomografía, de modo que puede mostrar el uréter en toda su longitud, en la obstrucción aguda se puede ver inflamación, formación de hebras perirrenales, pielocaliectasia y excreción retardada. En la crónica, atrofia del parénquima renal, hidronefrosis y excreción defectuosa. Trayectoria completa del uréter, punto de cambio de calibre en un uréter obstruido, causas intrínsecas de la obstrucción como cálculos de atenuación alta, tumores ureterales con atenuación de tejidos blandos y realce postcontraste. Causas extrínsecas, tumores extrínsecos, fibrosis retroperitoneal, uréter retrocavo, así como anomalías congénitas <sup>(13)</sup>.

La litiasis renal es el problema más frecuente dentro de la patología del tracto urinario. Un 66% son de fosfato y oxalato de cálcico. La mayoría asientan en la papila y en los fórnicos de los cálices. Se presentan con igual frecuencia tanto en mujeres como hombres, mayor incidencia en jóvenes y adultos de edad media. Los síntomas más comunes hematuria macro y microscopica, urosepsis, fiebre, dolor tipo colico renal. Los cálculos coraliformes se adaptan como un molde a la morfología de las estructuras que componen el sistema pielocalicial. Desde el punto de vista tomográfico se observan como imágenes hiperdensas, con densidad tomografica cálcica, tamaño variable desde puntiformes hasta mayores de 1 cm. Localización cualquier punto del tracto urinario. Únicas o multiples. Uni o bilaterales. Pueden ocasionar obstrucción total o parcial. La nefrocalcinosis se refiere a las calcificaciones que se asientan en el parénquima renal con o sin calculosis asociada. Las calcificaciones puede ubicarse en la cortical, en la médula o en ambas áreas <sup>(11)</sup>.

Traumatismo renal: Es el órgano del aparato genitourinario que más se lesiona, la tomografía es la técnica de diagnóstico por imagen más eficaz para los traumatismos en general y por ende el renal. En la tomografía las contusiones se observan como áreas de contornos imprecisos, con realce y excreción reducidos. Hematoma subcapsular, presencia de líquido de alta atenuación entre la superficie del riñón y la cápsula renal verdadera, sin extensión al espacio perirrenal, con forma de creciente lunar alrededor de solamente una porción del perímetro renal. Puede haber efecto de masa y deformar el riñón adyacente. El hematoma perirrenal tiene un aspecto de una concentración de alta atenuación, de perfil indefinido y volumen variable, entre la superficie renal y la fascia de Gerota. Dado que el espacio perirrenal se dilata más fácilmente y que el hematoma puede extenderse hasta el espacio retroperitoneal no hay efecto de masa que deforme el riñón. Los desgarros desde el punto de vista tomográfico con contraste es un defecto irregular o lineal en el parénquima<sup>(13)</sup>.

Tomografía Computarizada como método diagnóstico:

El estudio de estas patologías es posible gracias a la Tomografía computarizada (TC), que es una técnica de obtención de imágenes a través de un haz de Rayos X (Rx) colimado que atraviesa al paciente mientras todo el sistema realiza un movimiento circular, se mide el haz atenuado remanente y los valores se envían a un ordenador. Éste analiza la señal recibida por el detector, reconstruye la imagen y la muestra en un monitor. La imagen reconstruida puede ser almacenada y visualizada o impresa cuando se desee. Las imágenes estructuradas en “cortes tomográficos” son como una “rebanada” transversal del segmento a explorar más o menos delgada, que permiten el estudio espacial de las diferentes estructuras. En los últimos años, la Tomografía Axial Computarizada (TAC) ha desplazado ampliamente a la radiología convencional y la técnica se ha ido perfeccionando con la introducción de la TAC helicoidal y la de alta resolución, de mayor capacidad de resolución.

Una Tomografía axial computada (TAC) es la imagen de un corte de un objeto (como por ejemplo un segmento del cuerpo), es decir, una tomografía, construida por un ordenador, a partir de una serie de imágenes de rayos X de esa sección del objeto tomadas por un emisor y un detector de rayos X que giran alrededor del objeto sobre un eje (axial). Un aparato de TAC consta básicamente de un anillo (como un donut) en el que se introduce al paciente, un emisor y un receptor de rayos X tras las paredes del anillo que pueden girar alrededor de él, y un ordenador que analiza los datos obtenidos por el detector<sup>(15)</sup>.

Las fórmulas matemáticas para reconstruir una imagen tridimensional a partir de múltiples imágenes axiales planas fueron desarrolladas por el físico J. Radón, nacido en Alemania en 1917. Las fórmulas existían pero no así el equipo de rayos X capaz de hacer múltiples “cortes” ni la máquina capaz de hacer los cálculos automáticamente.

Para aplicarlo a la Medicina hubo que esperar al desarrollo de la computación y del equipo adecuado que mezclase la capacidad de obtener múltiples imágenes

axiales separadas por pequeñas distancias, almacenar electrónicamente los resultados y tratarlos. Todo esto lo hizo posible el británico G. H. Hounsfield en los años 70 <sup>(16)</sup>.

La gran excelencia de estas imágenes se debe en gran parte a los avances tecnológicos que han tenido los equipos de tomografía, los cuales han evolucionado hasta llegar al tomógrafo helicoidal, en estos sistemas el tubo de rayos x y los detectores se montan, sobre anillos deslizantes y no se necesitan cables para recibir electricidad o enviar información recibida. Esto permite una rotación completa y continua del tubo y detectores, tras la camilla de exploración, que se desplaza con una velocidad constante. El haz de rayos x traza un dibujo en forma de hélice sobre la superficie del paciente, mientras se adquieren inmediatamente los datos de un volumen de su anatomía, por esto se denomina TC volumétrico o helicoidal. Las imágenes o cortes axiales se reconstruyen a partir de los datos obtenidos en cada uno de los ciclos del TC helicoidal, también puede funcionar como un TC convencional. Fue introducida por Siemens en el año 1990, actualmente casi todos los equipos de TC que se venden son helicoidales, los tiempos de exploración son de 0.7 y 1 sg por ciclo <sup>(17)</sup>.

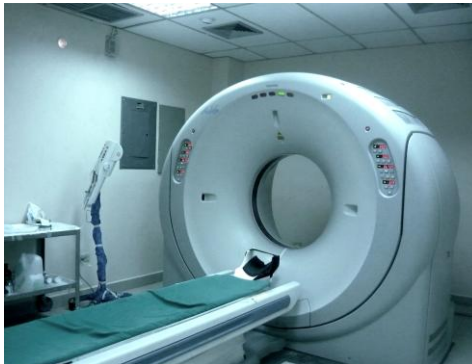Los componentes básicos del Tomógrafo son los siguientes: Gantry, el conjunto de tubo y detectores que se encuentran opuestos entre sí, y los sistemas electromecánicos de giro, así como los tubos de refrigeración y las mangueras del cableado, etc. se hallan envueltos por una carcasa cuyo centro está hueco y se denomina Gantry. El tubo de rayos X es básicamente un tubo de vacío rodeado de una cubierta de plomo con una pequeña ventana que deja salir las radiaciones al exterior. El espacio entre la funda aislante y el tubo está relleno de aceite, que actúa como disipador. El tubo de vacío (diodo) tiene un filamento en uno de los extremos (cátodo~negativo~) y un blanco metálico que puede ser fijo o móvil en el otro extremo (ánodo~positivo~) <sup>(18)</sup>.

Por el filamento del cátodo se hace circular una corriente que pone al mismo incandescente, liberando de esta forma gran cantidad de electrones que serán impulsados a gran velocidad hacia el ánodo, mediante la aplicación de una tensión muy alta entre el ánodo y el cátodo de alrededor de 120 KV. Los electrones acelerados, que poseen una gran energía cinética, chocan contra el blanco metálico del ánodo, cediéndole toda la energía. Esta energía es transformada en un 99% en calor y un 1% en radiación X que se transmite al exterior del tubo. El cátodo está formado por un filamento de tungsteno, enrollado en forma de espiral, similar al de una bombilla eléctrica común. Este filamento se coloca en un alojamiento en forma de copa, llamado copa enfocadora, que tiene la misión de lograr un haz de electrones de forma y tamaño adecuados y cuya dirección sea la correcta para impactar en el blanco metálico del ánodo <sup>(18)</sup>.

El ánodo está construido generalmente de cobre y posee en su cara exterior un recubrimiento de una aleación de tungsteno, renio y molibdeno (punto de fusión por encima de los 3300°C) en donde impactan los electrones. Para que los rayos X emerjan por el sitio deseado, el ánodo tiene una disposición oblicua al haz incidente. Como se utiliza una alta densidad de radiación de electrones sobre el ánodo, con lo

que su calentamiento sería excesivo, para prolongar su duración se utilizan ánodos circulares giratorios, con velocidades de giro entre 2500 y 3000 RPM <sup>(18)</sup>.

Mesa de exploración móvil, es telecomandada y se puede elevar, descender y deslizar hacia afuera o hacia adentro, introduciéndose o saliendo de la abertura del gantry, para poder realizar una exploración. Sistema informático: La computadora es un módulo que está compuesto en general por tres unidades, cuyas funciones son: Unidad de control del sistema (CPU), tiene a su cargo el funcionamiento total del equipo. Su configuración es similar a la de cualquier sistema con su software y hardware asociados. Unidad de reconstrucción rápida (FRU), Unidad de almacenamiento de datos e imágenes, es la encargada de realizar los procedimientos necesarios para la reconstrucción de la imagen a partir de los datos recolectados por el sistema de detección. El sistema de almacenamiento de datos e imágenes está generalmente compuesto por uno o más discos magnéticos donde se realiza el almacenamiento no sólo de las imágenes reconstruidas y de los datos primarios, sino también del software de aplicación del tomógrafo <sup>(18)</sup>.



Tomógrafo Toshiba Aquilion de 16 cortes. HUPEC

Consola de trabajo, es el módulo donde se encuentra el teclado para controlar la operación del equipo, el monitor de TV (donde el operador observa las imágenes) y, en algunos casos, la unidad de Display encargada de la conversión de la imagen digital almacenada en el disco magnético de la computadora en una señal de vídeo capaz de ser visualizada en el monitor de TV. En los modelos más modernos de tomógrafos computados, la unidad de Display está incorporada en la computadora, en lugar de formar parte de la consola <sup>(18)</sup>.

Así como evolucionaron los tomógrafos fueron mejorando los protocolos para el estudio del sistema urinario, por más de 50 años la urografía por eliminación fue considerada como el método diagnóstico de elección en la evaluación del tracto urinario, indicándose en casos de cólicos renales, traumatismos, estudio de hematuria, infecciones urinarias recurrentes y otras patologías. Sin embargo gracias a los avances tecnológicos como el desarrollo de la tomografía helicoidal con multidetectores este método diagnóstico está siendo reemplazado por la

Urotomografía, que permite evaluar conjuntamente tanto el riñón, sistema colector, uréteres y vejiga.

Urotomografía como método diagnóstico.

La tomografía helicoidal sin contraste actualmente tiene una gran aceptación como investigación inicial de elección para la evaluación de pacientes con sospecha de cálculos en el tracto urinario <sup>(19)</sup>.

La inyección de medio de contraste endovenoso no es requerida rutinariamente para el diagnóstico de cálculos en la Tomografía. Sin embargo en algunos casos, la administración de medio de contraste puede ser útil en la diferenciación entre cálculos ureterales distales y flebolitos o calcificaciones vasculares. En otros escenarios como la detección incidental de tumores en estudios no contrastados puede requerir el uso de medio de contraste <sup>(19)</sup>. La tomografía realizada con medio de contraste también es de utilidad en condiciones tales como estrecheces ureterales, dobles sistemas excretores u obstrucción de la unión uretero piélica, en las cuales la delineación de la anatomía genitourinaria aberrante es necesaria para un tratamiento efectivo <sup>(20)</sup>.

La Urotomografía es un término usado para describir imágenes con alta resolución espacial del tracto urinario (riñones, uréteres y vejiga) antes y después de la administración del medio de contraste utilizando un tomógrafo multidetector. Imágenes de la fase excretora es la secuencia diagnóstica principal de la urotomografía, de hecho un estudio no debe considerarse como una urotomografía a menos que incluya la adquisición de imágenes de tomografía después que el sistema colector renal y los uréteres se han opacificado con el material de contraste excretado <sup>(6)</sup>.

Los patrones de reconocimiento con las características de realce y medidas de perfusión nos brindan más especificidad al el diagnóstico de tumores renales, entre los beneficios amplios de la Tomografía para evaluar riñón encontramos la caracterización de masas renales conllevando a menor tiempo de diagnóstico y tratamiento <sup>(21)</sup>.

En el desarrollo de la Urotomografía se han presentado varias etapas, a finales de la década de los ochenta, se combinó la Urografía por eliminación con la realización de uno cortes de Tomografía convencional en topografía renal, con la idea de mejorar la sensibilidad en la detección de lesiones focales renales en pacientes con hematuria. A partir de los trabajos pioneros de Smith y cols y Sommer y cols, en 1995, se demostró la mayor sensibilidad, especificidad y precisión diagnóstica de la tomografía helicoidal en comparación con la Urografía por eliminación en la detección de litiasis ureteral. Tales resultados los confirmaron posteriormente múltiples trabajos de investigación con tomografía de multidetectores <sup>(1)</sup>.

Posteriormente se propusieron nuevos métodos en los que se realizaba inicialmente un estudio de Tomografía Computada del abdomen antes de la administración de contraste intravenoso y después de ésta para evaluar el parénquima renal, y luego se complementaba con imágenes radiológicas (urográficas) para valorar el endotelio en fase de excreción. Al igual que en el protocolo de Perlman y cols el traslado del paciente dentro del servicio de radiología originaba dificultades logísticas



en el servicio, entonces se desarrollaron varias alternativas para evitar el traslado del paciente dentro del servicio, por ejemplo, adecuar un tubo de Rx al tomógrafo, para evitar la movilización del paciente en el servicio de radiología y obtener imágenes tomográficas e imágenes de Urografía por eliminación en la misma sala, de una manera más rápida y utilizando el mismo bolo de contraste intravenoso. Este método permite una alta resolución espacial de las imágenes radiográficas de la Urografía por Eliminación (UE), para ser adquiridas varias veces, antes de la adquisición tomográfica y después de esta lo que evita el traslado del paciente y mantiene una adecuada distensión del sistema pielocalicial, sin embargo requería el uso de una mesa auxiliar con una apertura que permita la inserción de un sistema radiográfico debajo del paciente, equipos no disponibles en la mayoría de los servicios de radiología <sup>(1)</sup>.

Tradicionalmente la urotomografía se realiza en varias fases, la primera corresponde a la fase basal sin contraste, la cual nos permite: evidenciar la presencia de cálculos (renales, ureterales y vesicales), lesiones hemorrágicas y coágulos, evidenciar calcificaciones en el parénquima renal o en lesiones focales renales, comparar las densidades de una lesión antes y después de la administración del medio de contraste permitiendo así clasificar dichas lesiones en simples y complejas, inflamatorias o tumorales, debe incluirse en todo estudio de urotomografía. Luego se realiza la fase corticomedular (arterial) se obtiene a los 25 a 50 seg posterior a la administración del contraste, permite evaluar estructuras vasculares de los hilios renales, retroperitoneo y espacio peri renal, se indica en casos de trasplante renal, estudio de hipertensión arterial (estenosis de arteria renal), estenosis pieloureteral. Posteriormente se realiza la fase nefrográfica 70 a 120 segundos post contraste, permite detectar y caracterizar lesiones renales focales, tamaño renal, definir grado de captación del contraste tanto de las lesiones como del parénquima, incluirse como rutina en los estudios de urotomografía. Finalmente la fase excretora, generalmente 180 seg (3 min) luego de la administración del contraste. Ideal para evaluar las patologías del urotelio, quistes caliciales y linfangiectasia quística.

Los tomógrafos computados multicortes (TCMC) permiten obtener imágenes de alta resolución espacial y temporal, lo que sumado a las reconstrucciones multiplanares y tridimensionales de gran calidad han hecho que la Urografía por Tomografía Computada (UroTac) se convierta en la técnica de elección para la evaluación del tracto urinario, reemplazando prácticamente a la urografía tradicional, especialmente en pacientes con hematuria y factores de riesgo para desarrollar cáncer del urotelio. La UroTac permite la evaluación completa del tracto urinario (sistema colector, uréteres y vejiga) y su principal objetivo es la detección y caracterización de neoplasias malignas del urotelio. Además es útil en la visualización de litiasis urinaria, tumores renales, evaluación de lesiones traumáticas o infecciosas y malformaciones congénitas, permitiendo evaluar además el resto del abdomen y pelvis, lo que es útil en la etapificación de pacientes con neoplasias del tracto urinario y también en el diagnóstico de patología extraurinaria. Tradicionalmente, la técnica de UroTac consiste en: La adquisición de la imagen antes de la administración del medio de contraste intravenoso, para la detección de urolitiasis. Después de la

administración de contraste intravenoso se realiza una segunda adquisición en fase cortico-medular que se obtiene entre 30 y 80 segundos tras la inyección del contraste y consigue un realce cortical, una buena diferenciación cortico-medular y una buena fase vascular, siendo útil para valorar lesiones hipervasculares, realizar estadiaje tumoral y obtener un mapa vascular útil para planificar la cirugía, una tercera en fase nefrográfica que se obtiene entre 100 y 180 segundos luego de la aplicación del contraste y es más sensible para detectar lesiones focales hipovasculares ya que el parénquima renal se muestra con mayor homogeneidad. Se considera, además, la mejor fase para valorar el realce y por tanto para caracterizar lesiones y permite evaluar la vena cava inferior y una cuarta adquisición en fase de excreción del medio de contraste. Si no se ha logrado una opacificación adecuada de las estructuras que se desea evaluar, se realiza finalmente una adquisición adicional en fase más tardía, de eliminación se obtiene entre 7 y 10 minutos luego de la administración del contraste, cuando este opacifica el sistema excretor permitiendo su estudio y la valoración de la vejiga.

En cuanto a la administración del medio de contraste existen varias alternativas, así se tiene, uso de bolo único para realizar un estudio de tres fases: basal, nefrográfica y excretora. Bolo único para estudio de cuatro fases: basal, corticomedular, nefrográfica y excretora. Bolo dividido (doble bolo), se realiza un estudio de tres fases con dos adquisiciones de imagen: fase basal y fase nefrográfica-excretora combinadas. Bolo dividido (triple bolo) para estudio de cuatro fases con dos adquisiciones de imagen: fase basal, fase cortico-medular-nefrográfica-excretora combinadas. La mayoría de los medios de contraste utilizados en UroTac contienen entre 300 y 350 miligramos de Yodo por mililitro (mg/ml). Un buen número de grupos aun inyectan volúmenes estandarizados del medio de contraste (por ejemplo: 125-150 de 300 mg/ml) a una tasa de inyección de 2-3 ml/seg en todos los pacientes adultos; sin embargo, idealmente la dosis debería ser adaptada a la concentración del medio de contraste y al peso del paciente (por ejemplo, 1,7-2,0 ml/kg de 300 mg/ml de medio de contraste o 1,4-1,6 ml/kg de 370 mg/ml), mientras la tasa de inyección se debería adaptar al peso del paciente (por ejemplo, 0,04 ml/seg/kg), para que se asegure una duración de inyección constante, lo cual es óptimo para la tomografía de multidetectores <sup>(1)</sup>.

Se han desarrollado diferentes protocolos con el objetivo de optimizar esta técnica y disminuir la dosis de radiación efectiva que reciben los pacientes. Dentro de éstas, la aplicación de un bolo de contraste intravenoso fraccionado (Split bolus) en distintos tiempos y realización posterior de una sola adquisición de imágenes, sincronizando las fases nefrográfica y urográfica, ha demostrado ser una alternativa viable. Por otra parte con la aplicación de esta técnica se puede identificar los principales hallazgos en los pacientes estudiados por distintas patologías: neoplasias del tracto urinario, malformaciones congénitas y otras patologías adquiridas <sup>(2)</sup>.

En el protocolo puesto en práctica por Hermosilla se utilizó un tomógrafo computado Multicorte de 16 canales (Toshiba Aquilion), con los siguientes parámetros técnicos:

|                    |           |
|--------------------|-----------|
| mA                 | 400mA     |
| kV                 | 120       |
| Pitch              | 1.5       |
| Colimación         | 1 x 16 mm |
| Tiempo de rotación | 0.5 seg   |

|                             |                    |
|-----------------------------|--------------------|
| Filtro de reconstrucción    | 2 (partes blandas) |
| Tiempo promedio             | 18.21 seg          |
| Dosis de radiación estimada | 560 mGy cm         |
| Reconstrucción              | 1 c/0,8 mm.        |

Los detalles del examen comprenden:

- 1.-El paciente debe ingerir 500 a 700 ml de agua, mientras se encuentra en la sala de espera.
- 2.-Una vez en la mesa del tomógrafo, con el paciente en decúbito supino, se realiza un scout y una adquisición sin contraste desde el nivel vertebral T12 hasta 2 cm por debajo de la sínfisis púbica.
- 3.-Luego, con cronómetro digital en 0 (t=0) se inyectan 100 ml de contraste no iónico Ioversol 320 mg/ml (Optiray, Tyco Healthcare, Hazelwood, USA) por vía intravenosa (2-3 ml/seg).
- 4.-El paciente se levanta y camina en la sala del tomógrafo.
- 5.-A los 6 min (t=6min), el paciente se acuesta en la mesa, en decúbito supino y se realiza un nuevo scout.
- 6.-A los 9 min (t=9 min) se le inyectan 50 ml más del mismo contraste intravenoso y se realiza una nueva adquisición, ahora desde el diafragma hasta la sínfisis púbica. De esta manera, en una sola adquisición se obtiene las fases nefrográfica y pielográfica del sistema urinario.
- 7.-Si los uréteres no están completamente opacificados o no se obtiene una adecuada delimitación de la pared vesical, el paciente deber ser colocado en decúbito prono para realizar una tercera y última adquisición, sin ningún tipo de espera.

Otro método en la aplicación fue el realizado por Caoili, el protocolo de bolo dividido fue desarrollado para reducir la exposición a la radiación del paciente durante la tomografía multifase. La filosofía de este enfoque consiste en dar al menos dos bolos diferentes separados en tiempo de manera que solo una serie de imágenes sean necesarias. La única serie realizada con contraste se obtiene cuando el primer bolo se haya expulsado a los sistemas colectores renales y los uréteres, mientras que el segundo bolo se mantiene dentro del parénquima renal. Ha habido una gran variación en el volumen de material de contraste usado para la inyección de los diferentes componentes del bolo dividido. Unos investigadores han usado desde 30 ml a 100 ml para el primer bolo y desde 50 ml a 110 ml para el segundo. El protocolo que este autor utiliza frecuentemente es 75 ml de material de contraste no iónico con 300 mg de yodo por milímetro en el primer bolo y 100 ml para el segundo. También ha habido una gran variedad en los intervalos utilizados para cada una de las inyecciones del bolo, con intervalo entre la primera y segunda inyección que van de 2

a 10 minutos y el intervalo entre la segunda inyección y la adquisición de imágenes de la fase excretora con rango de 1 a 4 minutos. El autor recomienda que haya al menos 5 minutos entre las dos inyecciones y un intervalo de al menos 100 segundos entre el segundo bolo y el comienzo de la adquisición de imágenes de la fase excretora.

#### Medios de contraste:

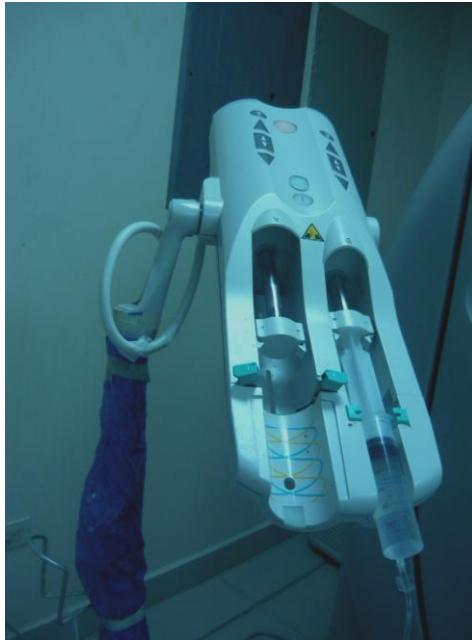Para la mejor visualización, localización y diagnóstico de los diferentes hallazgos se hace necesario la aplicación vía endovenosa de un medio de contraste. Los medios de contraste radiográficos son sustancias químicas que introducidas en el organismo producen cambios en la imagen radiográfica por la atenuación que estas sustancias provocan al bloquear o absorber la radiación ionizante, lo que permite diferenciar las distintas estructuras orgánicas por el tipo de densidad que estos elementos provocan al ser introducidos en el organismo. Normalmente se encuentran en soluciones acuosas, estériles no pirogénicas, en el caso de los contrastes yodados y en polvo en caso del sulfato de bario <sup>(22)</sup>.

Los contrastes radiográficos se derivan de un anillo triyodobenzoico, que es la base de los contrastes tanto iónicos como no iónicos y es el que provee la opacificación requerida para el estudio radiológico. Los medios de contraste se clasifican de acuerdo a su osmolalidad en medios de alta o baja osmolalidad, comparando con la osmolaridad del plasma que es de 300 mOsm. De acuerdo a su estructura química se dividen en monómeros y dímeros (conteniendo uno o dos anillos triyodobenzoicos). Los contrastes de alta osmolalidad o iónicos, tienen una osmolalidad en solución que varía de 1200 a 2400 mOsm/kg de H<sub>2</sub>O, las sales iónicas, tienen cargas eléctricas, en solución se disocian en cationes (no tiene función excepto como solubilizante) y aniones (acarrea el yodo por lo tanto es radio opaco), forman metabolitos y requieren unirse a proteínas plasmáticas para ser transportadas (albúmina) su tiempo de eliminación varía entre 36 y 72 horas, pueden interactuar con las cargas de los electrolitos, propiciando desplazamiento de líquidos y cambios en la frecuencia cardiaca. A este grupo pertenecen: Iodotalamato de Meglumina, Iodotalamato de Meglumina y Sodio, Iodamina Meglumínica (monómeros), Ioxaglato de Meglumina y Sodio (dímero). Tienen alta incidencia de reacciones adversas <sup>(22)</sup>.

Los de baja osmolalidad o no iónicos tienen una osmolalidad que varía de 290 a 860 mOsm/kg de H<sub>2</sub>O, las sales no iónicas, no tienen cargas eléctricas, se basan en la cantidad de grupos OH (hidroxilo) afines al agua, con la cual se unen para ser transportados en el organismo, su tiempo de eliminación es menor, aproximadamente el 95% de la sal se elimina en las primeras 24 horas, no forma metabolitos. En este grupo se encuentran Iohexol, Ioversol, Iopamidol, Iopromida. El riesgo de una reacción adversa se puede reducir aproximadamente a un factor de 6 veces a una con el uso de los contrastes no iónicos <sup>(22)</sup>.

Para dosificar el medio de contraste se tiene en cuenta el volumen total, que va a depender del tipo de procedimiento, peso, edad y antecedentes clínicos del paciente. Existiendo diferentes vías de administración como intratecal, oral, intravenosa, intra arterial, intra cavitaria; en cuanto al método de aplicación: manual en forma de bolo, por infusión, por inyector automático (se debe conocer el volumen,

la dosis, la cantidad total de contraste a administrar y la presión con la cual se debe administrar). La dosis en niños es de 1.0 a 3.0 ml/kg de peso corporal con un promedio de 2.0 ml. En el adulto la cantidad de yodo por kilogramo es la forma más sencilla de dosificar el volumen a administrar <sup>(22)</sup>.



Inyector automático

El Iohexol 300 mg/ml solución inyectable: 1 ml de solución inyectable contiene 647 mg de iohexol (equivalente a 300 mg de yodo). Solución inyectable. Solución acuosa, estéril, clara, incolora o ligeramente amarillo pálido. Únicamente indicado para uso diagnóstico. La dosificación varía dependiendo del tipo de exploración, edad, peso, gasto cardíaco y estado general del paciente. Se debe asegurar la adecuada hidratación antes y después de la administración. Contraindicaciones para su uso: hipersensibilidad al principio activo o a alguno de los excipientes, casos graves de patología renal, historial positivo de reacciones adversas graves a medios de contraste, alergia al yodo. Nombre comercial: Omnipaque. Presentación: Omnipaque Frascos de 50 y 100 ml. (estas son las presentaciones que están disponibles en Venezuela). Elaborado por GE Healthcare Ireland. Cork, Irlanda.

Con la finalidad de reducir la frecuencia y la gravedad de las reacciones adversas a medios de contraste, se debe realizar la valoración adecuada del paciente, previo a la administración del mismo. Ante un evento adverso durante el estudio de imagen debemos conocer las causas que lo provocaron, evaluar los síntomas mostrados por el paciente, proporcionar el tratamiento adecuado al tipo de reacción, valorar los efectos colaterales asociados a la reacción adversa, reconocer la

interacción de medicamentos con el contraste administrado, administrar la adecuada dosificación del contraste <sup>(22,23)</sup>.

Las reacciones adversas a los medios de contraste yodados intravenosos se clasifican en idiosincrásicas (pseudo alérgicas, de tipo anafiláctico, de tipo alérgico o anafiláctico) o quimiotóxicas, ambas son impredecibles e independientes a la dosis o concentración del agente utilizado. Dentro de los factores de riesgo se encuentran: exámenes angiográficos dolorosos (arteriografía), procedimiento radiológico de alto riesgo (intervencionista, coronariografías), niños o pacientes mayores de 60 años, antecedente de reacciones previas, antecedente de asma o alergia (otros medicamentos) ya que la susceptibilidad se incrementa, enfermedad cardíaca severa (insuficiencia cardíaca, arritmia, angina, etc.), hipertensión arterial severa descompensada, insuficiencia renal (en fase de diálisis, hemodiálisis, pacientes trasplantados) cifras de creatinina entre 1,5 a 2 mg/ml indican daño renal, diabetes mellitus <sup>(22,23)</sup>.

Existen reacciones adversas agudas, son las que ocurren en el plazo de 1 hora tras la inyección del contraste. Puede ser leves (náuseas, vómitos, urticaria, prurito), moderadas (vómitos severos, urticaria acentuada, broncoespasmo, edema laríngeo, reacción vasovagal) y severa (shock) hipotensión, paro cardíaco y respiratorio, convulsiones). El tratamiento de primera línea para estas reacciones:

Náuseas/vómitos: tratamiento de soporte, fármacos antieméticos apropiados (en casos graves o prolongados).

- Urticaria: extensa y transitoria: tratamiento de soporte, observación. Extensa y prolongada antihistamínico H1 VIM o VEV. Marcada: adrenalina 1:1,000; 0,1-0,3 ml VIM en adultos, mitad de dosis en niños entre 6 y 12 años, 25% de la dosis en menores de 6 años.
- Broncoespasmo: oxígeno en mascarilla, inhalador Beta2-agonista (2-3 inhalaciones profundas), adrenalina.
- Edema laríngeo: oxígeno en mascarilla, antihistamínicos, adrenalina.
- Reacción anafiláctica generalizada: llamar equipo de emergencia, aspiración de vía aérea, elevar miembros inferiores (si hay hipotensión), oxígeno en mascarilla, adrenalina IM, solución salina o ringer lactato, bloqueantes H1 (difenhidramina 25-50 mg).

Las reacciones adversas tardías las que ocurren entre 1 hora y 1 semana tras la administración del contraste. Puede presentarse náuseas, vómitos, cefaleas, dolor muscular esquelético, sin embargo muchos no se han asociado con el medio de contraste, las reacciones cutáneas son leves a moderadas y auto limitadas <sup>(22,23)</sup>.

Existen situaciones no relacionadas con reacciones adversas, que se presentan al colocar el catéter en forma inadecuada, con la consiguiente extravasación del medio de contraste, la mayoría son lesiones menores, las graves incluyen ulceración de la piel, necrosis de los tejidos blandos y síndrome compartimental. Dentro de los factores de riesgo tenemos los relacionados con la técnica, en los

que se menciona el uso del inyector automático, inyecciones en sitios menos óptimos (miembros inferiores, venas distales de pequeño calibre), grandes volúmenes de contraste y uso de contrastes de alta osmolaridad. Los relacionados con el paciente:

Incapacidad para comunicarse (no comunica el dolor local que ocasiona la extravasación), venas frágiles o dañadas, dificultad para el drenaje venoso, obesidad (dificulta el abordaje de venas de buen calibre)<sup>(23)</sup>.

Por lo tanto para reducir estos riesgos se debe cateterizar venas de gran calibre, preferentemente en la región ante cubital, con cánulas plásticas de tamaño adecuado, tomando en cuenta que la administración se realizará con inyector automático, realizar prueba con solución salina. Las directrices actuales de la Sociedad Europea de Radiología Urogenital (ESUR) recomiendan tratamientos conservadores, como la elevación de las extremidades, aplicación de hielo local y el seguimiento minucioso, que son adecuados en la mayoría de los casos<sup>(23)</sup>.

### **CAPITULO III**

#### **MARCO METODOLOGICO**

##### **TIPO DE INVESTIGACIÓN**

Dado que el objetivo de esta investigación consiste en describir la aplicabilidad del protocolo de la técnica de bolo dividido de contraste en la realización de la Urotomografía (UroTac) en los pacientes que acuden al Servicio de Radiología e Imágenes del Hospital Universitario “Dr. Pedro Emilio Carrillo”, por su naturaleza constituye una investigación Descriptiva de campo.

Según Chávez “son aquellos que se orientan a recolectar información relacionada con el estado real de las personas, objetos, situaciones o fenómenos, tal cual se presentan en el momento de su recolección y correlación, porque determinan el grado de correspondencia entre variables”<sup>(24)</sup>.

##### **DISEÑO DE INVESTIGACIÓN**

El termino diseño, se refiere al “plan o estrategia concebida para alcanzar los objetivos de la investigación”. De acuerdo a ello, este estudio, por la forma de recolectar la información, se ubica en un estudio de campo, sobre el cual la muestra es obtenida con el fin de investigar, a partir del conocimiento de sus características particulares y propiedades de una población<sup>(25)</sup>. Para realizar la investigación se seleccionará como muestra 40 pacientes que acuden al servicio de radiología e imágenes del Hospital Universitario “Dr. Pedro Emilio Carrillo”.

##### **TÉCNICA DE RECOLECCIÓN DE DATOS**

Para la recolección de datos se utilizará la técnica de observación participante, entendida como una “método interactivo de recogida de información que requiere una

implicación del observador en los acontecimientos o fenómeno que está observando”<sup>(26)</sup>. En la misma es importante considerar los detalles recogidos como es la aplicación del protocolo de la técnica de bolo dividido de contraste en los pacientes para recoger la información sobre la reacción de éste, en el momento de su aplicación en los pacientes. Ruiz, expresa que su característica fundamental “es que el investigador se pone en contacto con la realidad en que ocurre el hecho, fenómeno o situación, tomando la información directamente de ella”<sup>(27)</sup>.

**POBLACIÓN:**

La población se compone de todos los elementos que van a ser estudiados y a quienes podrán ser generalizados los resultados de la investigación una vez concluida ésta. En tal sentido los sujetos a estudiar serán 60 pacientes que acuden al servicio de radiología e imágenes del Hospital Universitario “Dr. Pedro Emilio Carrillo” del Municipio Valera estado Trujillo, en el periodo de enero a octubre de 2012 y que cumplan los criterios de inclusión.

**MUESTRA:**

Para Balestrini, la muestra estadística “es una parte de la población, o sea un número de individuos y objetos relacionados científicamente, cada uno de los cuales es un elemento del universo”<sup>(28)</sup>.

En la investigación que se sigue, la muestra viene dada por 40 pacientes, la cual se determinó según la siguiente fórmula:

|   |  |
|---|--|
| n= muestra  | $n = Z^2 \times N \times p \times q / E^2 \times (N \times L) + Z^2 \times p \times q$ |
| N= Población.<br>(50)(50)                         | $n = 2^2 \times 69 \times (50) \cdot (50) / 10^2 \times (69-1) + 2^2 \cdot$            |
| Z <sup>2</sup> = Error de estimación.<br>(50)(50) | $n = 4 \times 69 \times (50)(50) / 100 \times 68 + 4$                                  |
| p x q= porcentaje de estimación.                  | $n = 69.000 / 6800 + 10000 = 690000 / 16800$   |
| n= 40   |  |

**ANÁLISIS ESTADÍSTICO DE DATOS**

Una vez recolectada la información de los resultados obtenidos, se organizaran en forma manual en una matriz de datos, como también se realizará un análisis sobre los datos obtenido.

**MATERIALES Y PROCEDIMIENTO**

1.- Pacientes que acuden al Servicio de Radiología e Imágenes del Hospital Universitario “Dr. Pedro Emilio Carrillo” para la realización de Urotomografía a quienes se le aplicará la técnica de dosis dividida de contraste, durante el periodo de



enero a octubre de 2012, previo consentimiento firmado por cada uno de los pacientes.

2.- Medio de contraste: Iohexol, GE Healthcare Ireland, frasco ampolla de 100 ml a una concentración de 300 mg, dosis a utilizar 150 ml. Vía endovenosa a 3 ml por segundo, utilizando un inyector de doble cabezal marca Nemoto, modelo Dual shot.

3.- Tomógrafo Toshiba Aquilion de 16 cortes, con técnica de MultiSlice. Parámetros técnicos: mA= 400, Kv= 120, Pitch: 1,5, colimación: 1 x 16 mm, tiempo de rotación= 0,5 seg.

### **CRITERIOS DE INCLUSIÓN**

Pacientes con edades comprendidas entre 18 y 70 años con accesibilidad al Servicio de Radiología e Imágenes del Hospital “Dr. Pedro Emilio Carrillo”. Sin antecedentes de alergia al yodo.

### **CRITERIOS DE EXCLUSION**

Pacientes con niveles de creatinina mayores de 1,5 mg%.

Pacientes con enfermedad cardiovascular descompensada, diabéticos, con alteración de la volemia.

### **PROCEDIMIENTO**

A todos los pacientes que cumplan con los criterios de inclusión, se reclutaran para la realización de Urotomografía con un Tomógrafo Computado Multicorte de 16 canales (Toshiba Aquilion), según el procedimiento realizado por Hermosilla Karina citado en los antecedentes<sup>(2)</sup>.

Antes de ingresar al área de tomografía, el paciente debe ingerir 700 ml de agua, al ingresar se posiciona en decúbito supino sobre la mesa del tomógrafo, se realiza un scout y una primera adquisición basal sin contraste EV., que va desde la vértebra D12 hasta 2 cm por debajo de sínfisis púbica. Con el cronometro digital en 0 (t=0) se inyecta 100 ml de contraste, hidrosoluble no iónico Iopamidol de 300 mg, a razón de 2-3 ml por segundo. El paciente se levanta, deambula dentro de la sala del tomógrafo. A los 6 minutos (t=6min), el paciente se acuesta sobre la mesa, en decúbito supino y se realiza un nuevo scout, que permite saber si el contraste está en el sistema colector. A los 9 minutos se le inyecta 50 ml del mismo contraste endovenoso y se realiza una nueva adquisición, que va desde el diafragma hasta la sínfisis púbica. De esta manera, en una sola adquisición se obtiene la fase nefrográfica y pielográfica del sistema urinario. Posteriormente, se le indica al paciente que debe ingerir un vaso de agua cada hora por 24 horas aproximadamente, con el propósito que mantenga una buena diuresis ya que el medio de contraste se elimina por esta vía.

## **CRONOGRAMA**

Los pacientes que cumplan con los criterios de inclusión serán distribuidos entre los días jueves y viernes de cada semana, desde enero hasta octubre de 2012, en horas de la tarde. Se anexa tabla de cronograma de actividades.

## **INSTRUMENTO PARA LA RECOLECTAR LA INFORMACION**

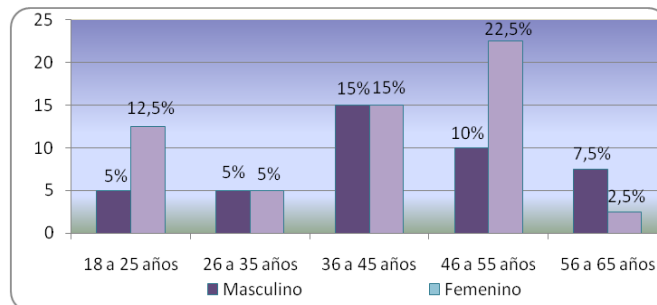
Se realiza la recolección de datos a cada paciente mediante una tabla donde se tomará en cuenta: edad, sexo, motivo de solicitud, hallazgos (litiasis, malformaciones, tumorações, quistes, lesiones traumáticas, cuerpos extraños, retardo de eliminación, patología extrauterina etc.

## **CAPITULO IV**

### **ANÁLISIS DE LOS RESULTADOS**

El presente capitulo permite exponer los resultados obtenidos en la investigación. El análisis de estos resultados se realizó cuantitativamente para determinar la aplicabilidad del protocolo de urotomografía con bolo dividido de contraste en pacientes del servicio de radiología e imágenes del Hospital Central “Dr. Pedro Emilio Carrillo”, durante el periodo de enero-octubre de 2012.

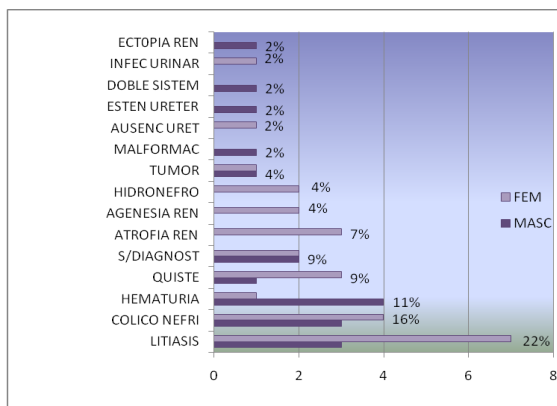
A continuación se presentan los gráficos de los resultados de la investigación, así como su respectivo análisis:



Fuente: Instrumento de recolección de datos.

**Gráfico N° 1.** Distribución por Edad y Sexo de los pacientes que se le aplicó el protocolo de urotomografía con bolo dividido de contraste. Servicio de Radiología e Imágenes del HUPEC-Valera. Período enero-octubre 2012.

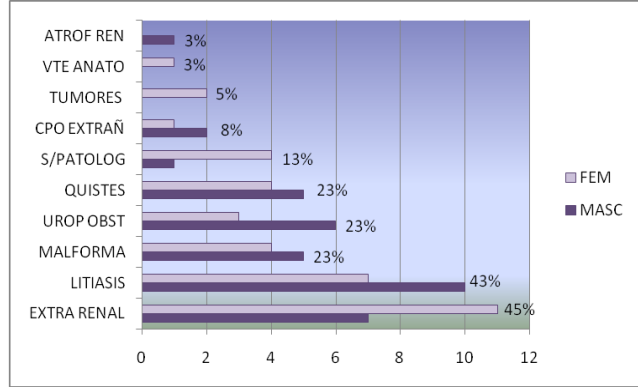
**Análisis.-** Una vez aplicado el protocolo de selección de pacientes, se aprecia en la distribución mayor incremento por grupo de edad las comprendidas entre 46 y 55 años (22,5%) con predominio del sexo femenino 23 (57,5%) sobre el sexo masculino 17 (42,5%).



Fuente: Instrumento de recolección de datos.

**Gráfico 2.** Distribución por sexo sobre Diagnóstico Previo de los pacientes que se les aplicó el protocolo de urotomografía con bolo dividido de contraste. Servicio de Radiología e Imágenes del HUPEC-Valera. Período enero-octubre 2012.

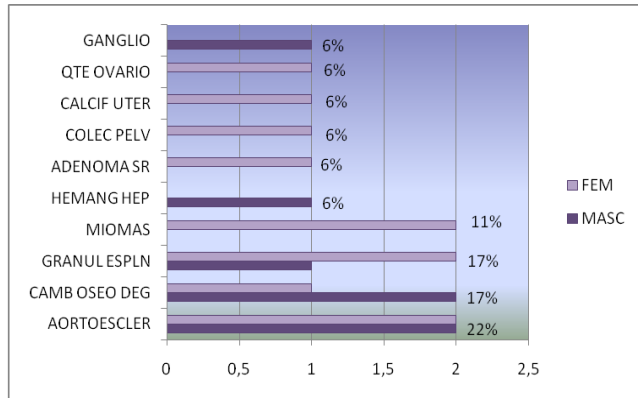
**Análisis.**-Dentro de los diagnósticos previos se encontraron litiasis, cólico nefrítico, hematuria y quistes entre otros. En el gráfico 2 se observa que la litiasis es la mayor causa de solicitud de urotomografía, representando el 22%, con mayor incidencia del sexo femenino 7 pacientes. El total fue de 45 los diagnósticos previos en virtud de que algunos pacientes incluían uno o más diagnósticos.



Fuente: Instrumento de recolección de datos.

**Gráfico N°3.** Hallazgos en pacientes (n=40) a quienes se les aplicó el protocolo de urotomografía con bolo dividido de contraste. Servicio de Radiología e Imágenes del HUPEC-Valera. Período enero-octubre 2012.

**Análisis.-** De acuerdo a la distribución de frecuencia y porcentaje de los hallazgos en general apreciamos mayor incidencia de patologías correspondiente a los hallazgos extra renales (aortoesclerosis, cambios óseos degenerativos, granulomas esplénicos, etc.) los cuales fueron 18 (45%) pacientes y en el siguiente orden la litiasis renal con 17 (43%) pacientes.

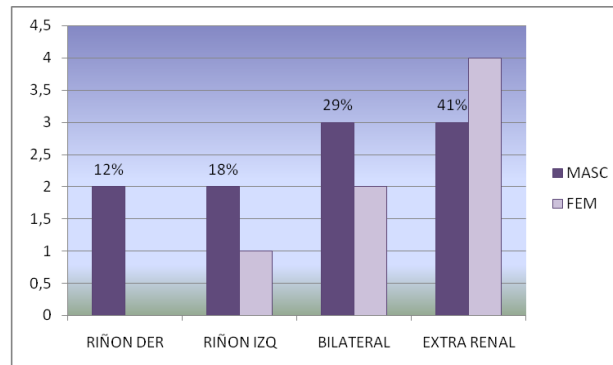


Fuente: Instrumento de recolección de datos.

**Gráfico N°4.** Hallazgos extra renales de los pacientes a quienes se les aplicó el protocolo de urotomografía con bolo dividido de contraste. Servicio de Radiología e Imágenes del HUPEC-Valera. Período enero-octubre 2012.

**Análisis.-** Dentro de los hallazgos no asociados a patología urinaria están la aortoesclerosis, miomas, quiste ovario, cambios óseos degenerativos, ganglios, etc. Observándose mayor incidencia en la aortoesclerosis 4 (22%), seguida de los

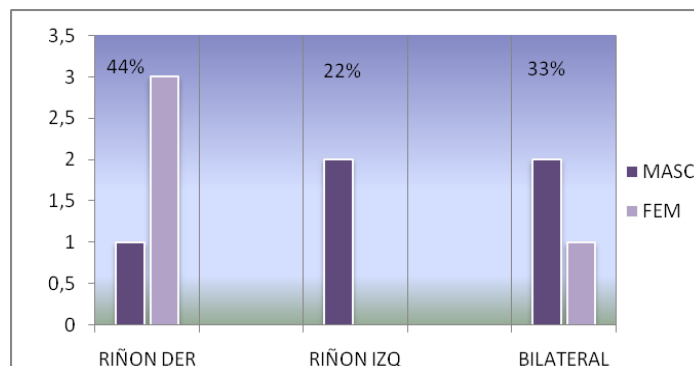
granulomas esplénicos y los cambios óseos de tipo degenerativos a nivel de columna lumbo-sacra, ambos con 03 pacientes para un porcentaje de 17%.



Fuente: Instrumento de recolección de datos.

**Gráfico N° 5.** Diagnóstico de litiasis de los pacientes a quienes se les aplicó el protocolo de urotomografía con bolo dividido de contraste. Servicio de Radiología e Imágenes del HUPEC-Valera. Período enero-octubre 2012.

**Análisis.-** Se tomó en cuenta la litiasis uní y bilateral y a nivel extra renal. Observándose mayor porcentaje de litiasis a nivel extra renal con 7 (41%) pacientes y del total de litiasis en cuanto a la distribución por sexo correspondió al masculino con 10 pacientes.

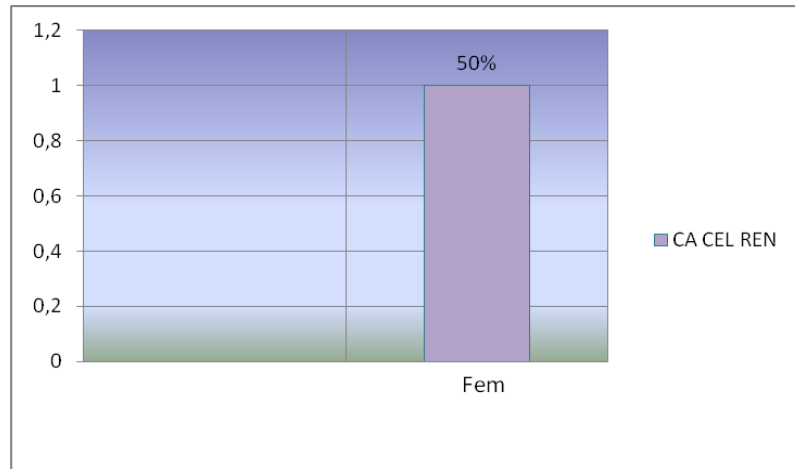


Fuente: Instrumento de recolección de datos.

**Gráfico N° 6.** Diagnóstico de Quistes renales en pacientes a quienes se les aplicó el protocolo de urotomografía con bolo dividido de contraste. Servicio de Radiología e Imágenes del HUPEC-Valera. Período enero-octubre 2012.

**Análisis.-** De los 40 pacientes sometidos al procedimiento, nueve de ellos mostraron quistes renales, se tomó en cuenta la ubicación uní o bilateral. Observándose mayor

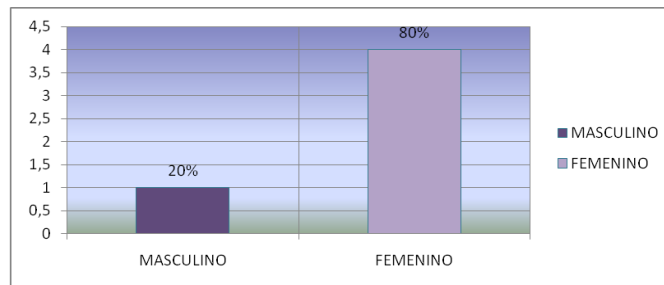
incidencia en el riñón derecho con 04 (44%) pacientes y en segundo término la localización bilateral con 3 (33%) pacientes.



Fuente: Instrumento de recolección de datos.

**Gráfico 7.** Diagnóstico de tumores de los pacientes a quienes se les aplicó el protocolo de urotomografía con bolo dividido de contraste. Servicio de Radiología e Imágenes del HUPEC-Valera. Período enero-octubre 2012.

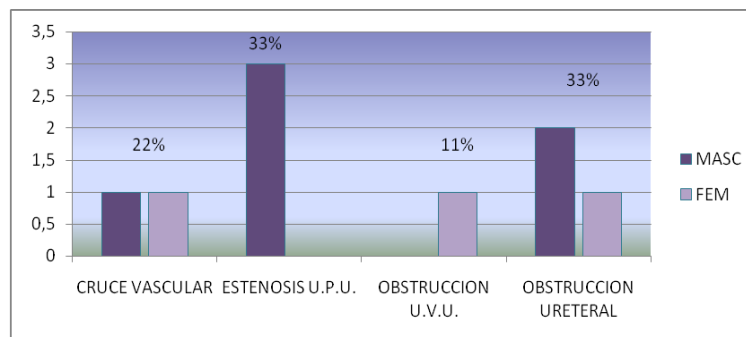
**Análisis.-** Se observa presencia de 2 tumores en el sexo femenino correspondientes a tumor de células renales y hamartoma, el primero con características tomográficas de malignidad (no comprobado por estudio anatómo-patológico por venir referido de otra institución) y el segundo tomográficamente benigno.



Fuente: Instrumento de recolección de datos.

**Gráfico 8.** Diagnóstico de hallazgos normales de los pacientes a quienes se les aplicó el protocolo de urotomografía con bolo dividido de contraste. Servicio de Radiología e Imágenes del HUPEC-Valera. Período enero-octubre 2012.

**Análisis.-** La mayor incidencia de resultados evidenciados en este gráfico, sin hallazgos de patología, considerados como normales fueron 4 en pacientes femeninas y 1 caso para el género masculino.

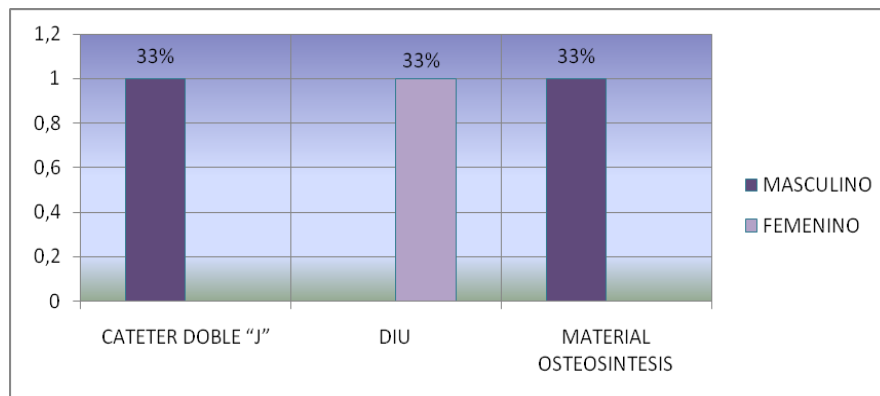


Fuente: Instrumento de recolección de datos.

**Gráfico N° 9.** Distribución de frecuencias y porcentajes de los datos obtenidos por muestra sobre patología obstructiva de los pacientes a quienes se les aplicó el protocolo de urotomografía con bolo dividido de contraste. Servicio de Radiología e Imágenes del HUPEC-Valera. Período enero-octubre 2012.

se les aplicó el protocolo de urotomografía con bolo dividido de contraste en el servicio de Radiología e Imágenes del HUPEC-Valera. Período enero-octubre 2012.

**Análisis.-** Las causas de uropatía obstructiva halladas correspondieron a cruce vascular, estenosis de la unión uretero pielica, obstrucción de la unión vesico ureteral y obstrucción ureteral. Se observa mayor incidencia de obstrucción en unión uretero piélica en pacientes masculinos con 3 casos con porcentaje de 33%, sin embargo en la obstrucción ureteral presenta el mismo porcentaje distribuidos 2 casos para el sexo masculino y 1 para el femenino.

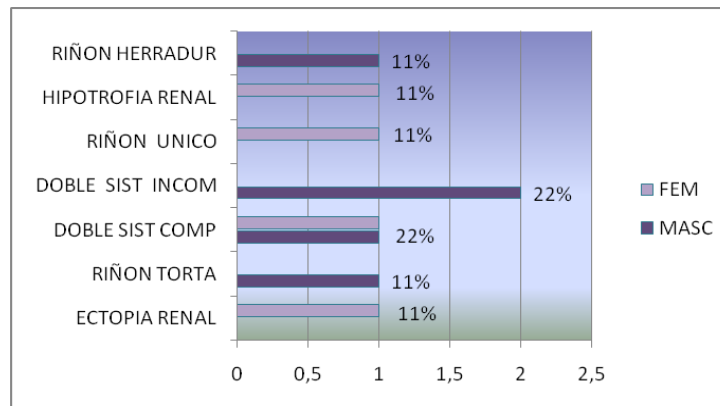


Fuente: Instrumento de recolección de datos.

**Gráfico N° 10.** Diagnóstico sobre la presencia de cuerpos extraños de los pacientes a quienes se les aplicó el protocolo de urotomografía con bolo dividido de contraste. Servicio de Radiología e Imágenes del HUPEC-Valera. Período enero-octubre 2012.

**Análisis.-** Se encontraron catéter doble J, dispositivo intrauterino y material de osteosíntesis, distribuidos en 3 pacientes con porcentaje de 33,3% cada uno y en cuanto al sexo 2 correspondieron al masculino.





Fuente: Instrumento de recolección de datos.

**Gráfico N° 11.** Diagnóstico de malformaciones congénitas de los pacientes a quienes se les aplicó el protocolo de urotomografía con bolo dividido de contraste. Servicio de Radiología e Imágenes del HUPEC-Valera. Período enero-octubre 2012.

**Análisis.-** De las malformaciones halladas se encuentran sistema ureteral doble (completo e incompleto), riñón en herradura, ectopia renal cruzada asociada con riñón en torta, ectopia renal, riñón único e hipotrofia renal. Observándose en un total de 9 pacientes, siendo la mayor incidencia en las malformaciones de doble sistema ureteral completos e incompletos con 2 (22%) casos para cada uno, las restantes malformaciones se distribuyeron 1 (11%) por paciente.

## DISCUSIÓN

La tomografía computarizada se ha colocado como método diagnóstico alternativo en la evaluación de las distintas anomalías del tracto genitourinario. Así tenemos que la urografía por tomografía (urotomografía, UroTac), se ha convertido en una modalidad de estudio con alta especificidad y sensibilidad diagnóstica, la misma ha experimentado cambios en lo referente a su realización, tradicionalmente el protocolo contemplaba cuatro fases por separado: simple, corticomedular, nefrográfica y de eliminación las tres últimas se realizan posterior a la administración del medio de contraste iodado hidrosoluble en bolo único. Sin embargo, otros protocolos consideran el uso de bolo dividido de contraste (técnica de Split bolus), en el cual se realizan dos fases: la simple y una que incluye la nefrográfica y de eliminación.

En el presente estudio aplicamos el protocolo del bolo dividido de contraste iodado hidrosoluble en pacientes sometidos a urotomografía. Incluyéndose 40 pacientes 23 de sexo femenino con un porcentaje de 57.5% y 17 de sexo masculino con un porcentaje de 42.5%, el promedio de edad fue el intervalo de 46 a 55 años que representó el 32.5%, (el rango de 18 a 75 años). Hermosilla trabajó con 31 pacientes a quienes les aplicó el protocolo del bolo dividido de contraste, 16 masculinos y 15 femeninos con edad promedio de 54.4 años a quienes les aplicó el mismo protocolo.

Del total de pacientes, 22% tenían como diagnóstico previo la litiasis, 16% referidos por cólicos nefríticos, 11% por hematuria, en un 9% la solicitud no incluía diagnóstico. Otros diagnósticos de referencia incluían quistes, atrofia renal, hidronefrosis, malformaciones, tumores etc. Se encontraron pacientes que presentaban dos o más diagnósticos previos. En el caso de Hermosilla el mayor porcentaje (48%) de pacientes tenían como diagnóstico previo hematuria, el 12% malformaciones congénitas y 9% hidronefrosis. Por su parte Calva realizó su trabajo solo en pacientes referidos por hematuria.

Dentro de los hallazgos en general, del total de los 40 pacientes, el 45% (18) presentaron hallazgos extra renales (enfermedad ateromatosa aorto-iliaca, cambios óseos degenerativos, granuloma esplénico, miomas, quistes de ovario entre otros) seguido de litiasis con 43% (17), los siguientes en frecuencia correspondieron a quistes, uropatía obstructiva y malformaciones con 9 pacientes para cada uno que representan el 23%, otros hallazgos incluyen cuerpos extraños, variantes anatómicas, atrofia renal. Algunos pacientes presentaron varias patologías asociadas, tales como litiasis con quistes, allí la razón de que la suma de los hallazgos supere el total del número de pacientes. En el estudio de Hermosilla el mayor porcentaje 63% correspondió con alteraciones benignas tales como quistes renales, lesiones infecciosas, malformaciones congénitas o variantes anatómicas y urolitiasis. Los hallazgos de Calva reportaron la litiasis a nivel renal con 9 (23.1%) pacientes, a nivel ureteral 6 (15.38%).

Dentro del grupo de tumores se evidenciaron 2 (5%), ambos en el sexo femenino, solo uno con características de malignidad. Calva reportó 1 (2.56%) paciente con tumor renal izquierdo. En contraste con Hermosilla (2009) que reportaron 4 (12%) casos de patología maligna. Considerados como estudios normales hubo 5 (13%) pacientes, 4 para el sexo femenino y 1 para el masculino. Calva reportó solo 2 (5.13%) casos como normales.

Al aplicar este protocolo se reduce la radiación efectiva que reciben los pacientes, al eliminar algunas fases de la UroTac convencional. Esto es relevante, considerando que la mayor parte de los pacientes presentaron patología benigna del sistema urinario, lo que concuerda con los resultados publicados en la literatura, Hermosilla y Calva. Así mismo, reduce el número de imágenes, facilitando su interpretación.

En ninguno de los pacientes estudiados se observaron reacciones adversas inmediatas, mediatas o tardías ni leves, moderadas o graves.

## CAPITULO V

### CONCLUSIONES Y RECOMENDACIONES

#### Conclusiones

1. La urotomografía es en la actualidad es uno de los exámenes más completo para evaluar de manera integral el árbol urinario, pudiendo diagnosticarse patologías benignas y malignas de los riñones, uréteres y vejiga, así mismo, evaluar entidades localizadas fuera de las vías urinarias.
2. La urotomografía realizada con el protocolo del bolo dividido de contraste constituye un método de alto rendimiento en la evaluación de patologías del tracto urinario que permite realizar una caracterización del urotelio desde el sistema colector renal hasta la vejiga, en un corto periodo de tiempo. Con resultados semejantes a los descritos en la literatura.
3. La aplicación del bolo dividido de contraste permitió evaluar las fases nefrográficas y de eliminación con un solo barrido tomográfico.
4. De los hallazgos en general el mayor porcentaje correspondió a patología extra renal con un 45%, seguida de litiasis con 42.5% y en tercer lugar los quistes, uropatía obstructiva y malformaciones se observaron 9 casos para un 23%.
5. Esta técnica reduce la exposición a la radiación de los pacientes y disminuye el número de placas radiográficas.
6. Del total de 40 pacientes estudiados la mayor incidencia correspondió al sexo femenino con 23 pacientes y 17 para el masculino, con porcentaje de 57.5 y 42.5% respectivamente. En cuanto al grupo etario la mayor incidencia correspondió al intervalo entre 46 y 55 años con 32.5% con rango entre 18 y 75 años.

#### Recomendaciones

1. Se sugiere implementar la urotomografía realizada con contraste iodado hidrosoluble como método diagnóstico complementario en el estudio de las vías urinarias y a su vez adoptar el protocolo de bolo dividido de contraste (split bolus) en la realización de la urotomografía en aquellos pacientes que cumplan con los criterios de aplicabilidad (función renal conservada, sin antecedentes de alergia al yodo, sin patologías asociadas, etc.) y que acudan al Servicio de Radiología e Imágenes del Hospital Universitario “Dr. Pedro Emilio Carrillo” de Valera-Trujillo.
2. Evaluar los factores de riesgo de los pacientes que acudan a realizarse la urotomografía, investigando antecedentes de intolerancia o alergias a productos iodados. Utilizar contraste iodado hidrosoluble de baja osmolaridad y/o isoosmola**res**.

3. Darle a las pacientes recomendaciones en cuanto a la ingesta de líquidos antes y después del estudio.
4. Indagar en todo lo relacionado con él o los diagnósticos previos para mejor orientación al momento de realizar las reconstrucciones de las imágenes obtenidas.
5. Tomar en cuenta que con este procedimiento es posible evaluar en forma incidental otras áreas en las que pudiera observarse patologías

## 6. REFERENCIAS

- 1.- Zuluaga A, 2009. Urotomografía. Revista Colombiana de Radiología. (19): Pág. 2505 – 2521.
- 2.- Hermosilla K, 2009. Urografía por Tomografía Computada Multicorte (UroTac): estudio descriptivo utilizando la técnica de “Split-bolus”. Revista Chilena de Radiología. (15): Pág. 65-69.
- 3.- La Roca C, 2008. Nuestra experiencia en anomalías congénitas del tracto urinario. Fundación JR Villavicencio.
- 4.- De Silva A, Martínez M, 2008. Utilidad de la Urotomografía de 64 cortes en el diagnóstico de la patología urológica. Reporte preliminar. Revista Mexicana de Urología. (68): Pág. 283-288.
- 5.- Sudakoff G, 2008. Multidetector computerized tomography urography as the primary imaging modality for detecting urinary tract neoplasms in patient with asymptomatic hematuria. Journal Radiology. (179): Pág. 862-867.
- 6.- Caoili E, Cohan R y otros 2006. CT Urography: Technique and Applications. RSNA. Pág. 11-22.
- 7.- Calva M, Murrieta H, Acevedo M, Macías K y otros, 2006. Utilidad diagnóstica de la Urotomografía en pacientes con hematuria. Anales de Radiología México. (1): Pág. 27-38.
- 8.- Sudakoff GS, 2005. CT urography of urinary diversions with enhanced CT digital radiography: preliminary experience. AJR. (184): Pag 131-138.
- 9.- Rosenberg H. Malformaciones del Aparato Urinario. Lecciones de Anatomía Patológica, capítulo 5: Aparato Urinario y Genital Masculino. Pontificia Universidad Católica de Chile. Disponible en la página: [escuela.med.puc.cl/publ/.../5malformaciones.html](http://escuela.med.puc.cl/publ/.../5malformaciones.html).

- 10.- Aguilera C, 2005. Tumor Renal en Ectopia Renal cruzada con fusión. Actas Urológicas Españolas. (29), núm. 10.
- 11.- Pedrosa C, 2008. Diagnóstico por Imagen Tratado de Radiología Clínica. Tomo II. Madrid: Interamericana; 2008. P. 943-987.
- 12.- Escribano G, 2005. Malformaciones Congénitas del Aparato Urinario y Genital masculino. Disponible en la página: [www.urologiaysuelopelvico.com/...nsf/.../Malformacionesuro.pdf](http://www.urologiaysuelopelvico.com/...nsf/.../Malformacionesuro.pdf).
- 13.- Lee JK, Sagel SS. Body TC con correlación RM tomo 2. Madrid: Marban Libros, S. L; 2007. p. 1233-1310.
- 14.- Webb R. Fundamentos de TAC BODY. Madrid: Marban. 2006. P 273-295.
- 15.- Gómez P, González E, 2008. Tomografías. Disponible en la página: <http://eltamiz.com>
- 16.- Loyola A, 2007. Tomografía Axial Computarizada. Disponible en la página: [tac-psi.blogspot.com/2007\\_08\\_01\\_archive.html](http://tac-psi.blogspot.com/2007_08_01_archive.html).
- 17.-TSID.net radiología. Tomografía Computarizada Fundamentos. Disponible en la página: [www\\_TSID\\_net radiología.htm](http://www.TSID.net/radiologia.htm).
- 18.- Castillo L, 2001. Optimización de equipo de Tomografía Helicoidal y consola de post-proceso. Universidad Autonoma Metropolitana, Iztapalapa. México.
- 19.- Kambadakone A, 2010. New and Evolving Concepts in the Imaging and Management of Urolithiasis: Urologists Perspective. Radiographics; May-June 2010. 30: 603-623.
20. -Eisner BH et al, 2008. Genitourinary Imaging with Non Contrast Computerized Tomography: are we missing duplex ureters? J Urol; 179 (4): 1445-1448.
21. - McClennan BL, 2014. Imaging the Renal Mass a Historical Review. Radiology: Volume 273: Number 2. (Suppl) November 2014. S134-S135.
- 22.- Comisión Nacional de Arbitraje Médico (CONAMED), 2001. Recomendaciones Generales para mejorar la Calidad en la Práctica de la Radiología e Imagen.
- 23.- Comité de Medios de Contraste de la ESUR, 2012. Guía de los Medios de Contraste de la ESUR.

- 24.- Chávez N, 2006. Introducción a la Investigación. Editorial ARS Grafica. Maracaibo. Venezuela.
- 25.- Hernández H, Fernández J y Baptista P, 2006. Metodología de la Investigación. 4ta Edición. México: McGraw Hill.
- 26.- Rodríguez G, 2004. Metodología de la Investigación Cualitativa. La Habana. Editorial Félix Varela.
- 27.- Ruiz C, 1998. Instrumentos de Investigación Educativa. CIDEG. Barquisimeto. Lara, Venezuela.































































































